

TRATAMENTO DE FISTULA BUCCOSSINUSAL COM O CORPO ADIPOSEO BUCAL: RELATO DE CASO

José Laurentino Filho
Juscelino de Freitas Jardim
Sormani Bento Fernandes de Queiroz
Abraão Cavalcante G. de S. Carvalho

RESUMO

As comunicações buccossinusais têm etiologia bastante variada, tendo como causa mais frequente a extração de dentes posteriores superiores. Estas, quando maiores que 2mm em diâmetro, não fecham espontaneamente, levando à complicações no seio maxilar, sendo indicado seu fechamento cirúrgico. O uso do corpo adiposo bucal como enxerto pediculado tem sido bastante indicado para o fechamento destas comunicações devido à acessibilidade de execução da técnica e pelos êxitos cirúrgicos relatados na literatura. O presente trabalho tem o objetivo de relatar o caso clínico do paciente C.M.T.M., 35 anos, gênero masculino, feoderma, natural de Ibaretama-CE, que se queixava que de uma fístula buccossinusal associada a uma sintomatologia de sinusite maxilar crônica. O paciente recebeu uma abordagem terapêutica, com a técnica supracitada e encontra-se reabilitado, sem queixas.

Palavras-chave: corpo adiposo bucal. comunicação buccossinusal. enxerto pediculado.

ABSTRACT

The oroantral communications are very common in dental clinic, and there are many etiologic factors associated. Extraction of posterior superior tooth is the main etiologic factor for oroantral fistulae. Defects bigger than 2,0 millimeters of diameter do not heal spontaneously, and surgical closure is necessary. The buccal fat pad pedicled graft flap has been used to oroantral fistulae closures due to its easy approach and tecnic execution. The purpose of this study is report a 35 year old man, from Ibaretama-CE, that presented an oroantral fistulae with chronic sinusistis infection associated. The patient was treated through the supracited tecnic and was rehabilitated in function.

Keywords: buccal fat pad. oro-antral fistulae, pedicled graft.

1 INTRODUÇÃO

As comunicações buccossinusais podem ter origens bastante variadas,⁵ apesar de se estabelecerem mais freqüentemente após a extração de dentes superiores posteriores,⁴ devido à projeção das raízes destes dentes no interior do seio maxilar (cúpulas alveolares), havendo apenas uma fina camada de osso (0,1 a 0,7cm) interpondo estas duas estruturas.

As comunicações oroantrais com diâmetro menor que 2mm podem fechar espontaneamente, já nos casos de maior diâmetro ou com infecção sinusal associada, estaria indicada uma intervenção cirúrgica para seu fechamento.¹² Diversas técnicas podem ser utilizadas com este fim, no entanto, segundo HANAZAWA,⁸ em 1995, os deslizes de retalhos vestibulares e palatinos nem sempre apresentam resultados satisfatórios.

Egyedi⁷, em 1977, foi o primeiro a relatar o tratamento de quatro pacientes portadores de comunicações buccossinusais e buco-nasais, com o uso do enxerto pediculado do corpo adiposo bucal, recoberto por uma fina membrana para evitar sua exposição à cavidade bucal.³ Posteriormente, em 1986, Tideman¹⁵ também relatou seu uso no tratamento de 12 pacientes com fistulas buccossinusais, afirmando a possibilidade de se deixar o enxerto descoberto, já que este sofreria uma epitelialização completa dentro de 2 a 3 semanas.¹⁵

Na cirurgia buco-maxilo-facial, diversos estudos comprovaram a eficiência do uso do corpo adiposo bucal como enxerto pediculado no tratamento das comunicações buccossinusais e buco-nasais^{3, 4, 6, 11, 14}, fissuras palatinas¹² e ressecções de lesões intra-orais^{8, 9, 10, 12, 15}. Este sucesso é justificado, principalmente, pela localização anatômica deste tecido, o que lhe dá um fácil acesso cirúrgico, e pela sua rica vascularização, mantida pelo pedículo, o que diminui o risco de necrose do enxerto.

O corpo adiposo bucal é uma estrutura anatômica que foi descrita pela primeira vez na literatura em 1732 como um tecido de natureza glandular, recebendo então o nome de *glandula molaris*⁷. Apenas em 1802, foi descoberta sua natureza adiposa por BICHAT, e a partir daí essa estrutura recebeu diversas sinónimas, como bola de Bichat, corpo adiposo da mastigação, corpo adiposo bucal etc.⁴

Esta estrutura é recoberta por uma fina cápsula fibrosa, que a delimita em sua totalidade, sendo provida de um corpo central e quatro processos: bucal, pterigóide, temporal profundo e pterigomaxilar.^{14,17}

A localização anatômica de seu corpo central repousando sobre o perióstio do osso alveolar dos molares superiores e sob as fibras mais superiores do m. bucinador, facilita o acesso a esta estrutura para seu uso como enxerto pediculado. Além de que, sua rica vascularização, que é proveniente dos ramos bucal e temporal profundo da a. maxilar, do ramo facial transversal da a. temporal superficial e de pequenos ramos da a. facial, explica seu alto grau de sucesso quando usado como um enxerto pediculado.¹⁷

O acesso cirúrgico ao corpo central desta estrutura adiposa pode ser realizado por uma simples incisão horizontal no vestíbulo da região de terceiro molar superior, onde se pode alcançar o corpo adiposo bucal após incisar a mucosa, submucosa e músculo bucinador.¹⁴ No, entanto, HANAZAWA,⁸ em 1995, propôs a realização inicial de uma incisão circular periférica com uma margem de 3mm da comunicação bucossinusal, descolamento e sutura do epitélio da fístula, reconstruindo assim a mucosa do seio maxilar. Posteriormente, realiza-se duas incisões relaxantes, partindo da região mesial e distal da comunicação e divergindo para o vestíbulo. O retalho mucoperiosteal do tipo trapezoidal confeccionado é então descolado e uma segunda incisão horizontal de 1cm de extensão é realizada sobre o perióstio deste retalho, o que dá um acesso direto ao corpo central do corpo adiposo bucal.

O corpo adiposo bucal deve ser então tracionado gentilmente com o auxílio de uma pinça de dissecação serrilhada reta, devendo-se preservar ao máximo a cápsula de revestimento desta estrutura. Após o posicionamento do enxerto por sobre a comunicação oro-antral, prossegue-se com uma sutura sem tensão deste tecido no palato, e posteriormente, reposiciona-se o retalho e o sutura no tecido adiposo e no palato, sempre evitando tensão na sutura.^{1, 6, 9, 11, 14}

O tecido adiposo muitas vezes fica parcialmente coberto pela mucosa do retalho. A exposição deste tecido à cavidade bucal desencadeia um processo de metaplasia, que dentro de 21 a 30 dias leva a uma completa epitelialização da região.^{1, 6, 11, 14} Segundo LOH¹⁰, em 1991, a partir do 7º dia pós-operatório, já é evidente o processo de epitelialização, que se completa ao final da terceira ou quarta semana após a cirurgia.

O presente trabalho tem o objetivo de relatar um caso clínico de uma paciente portadora de uma fístula bucossinusal, que recebeu tratamento cirúrgico onde foi empregada a técnica do uso do corpo adiposo bucal como enxerto pediculado no fechamento de comunicações oro-antrais.

2 RELATO DE CASO

Paciente C.M.T.M., 35 anos, gênero masculino, feoderma, natural de Ibaretama-CE procurou a disciplina de Clínica Cirúrgica II da Faculdade Católica Rainha do Sertão, Quixadá-CE, queixando-se de que sua “gengiva não sarava” e que permitia, durante a alimentação, o deslocamento de conteúdo alimentar para a cavidade nasal. O paciente relatava ainda obstrução e secreção nasal, e sensação de peso na face.

Durante a história da queixa principal, o paciente referiu ter se submetido a exodontia do dente 27 há 30 dias e que desde o 1º dia de pós-operatório ocorria a saída de líquido da cavidade bucal pelo nariz. A ausência de tratamento neste período levou à formação de uma fístula buccossinusal ocasionando uma sinusite crônica do seio maxilar esquerdo.

Ao exame clínico, o paciente apresentava fístula buccossinusal no rebordo alveolar na região do dente 27, com dor à palpação da parede anterior do seio maxilar esquerdo além de obstrução e secreção nasal. (Figura 1)

Ao exame imaginológico, através de uma radiografia de Waters, foi observado um velamento total do seio maxilar esquerdo, fechando o diagnóstico clínico-radiográfico de sinusite maxilar crônica como sequela da comunicação buccossinusal. (Figura 2) Ao exame imaginológico com o auxílio de uma radiografia periapical da região do dente 27, foi observado uma solução de continuidade da lâmina dura do dente 27 e cortical do soalho do seio maxilar. Foi realizada uma segunda radiografia periapical da região com a introdução de um cone de guta percha para observar-se radiograficamente o trajeto fistuloso da região alveolar até o seio maxilar. (Figura 3)

O tratamento instituído foi antibioticoterapia (Amoxicilina 500 mg, de 8/8hs, durante 7 dias) para controle da infecção, seguido de fechamento cirúrgico com uso da técnica do retalho pediculado de corpo adiposo bucal após 7 dias.

O paciente foi, então, submetido a exames complementares pré-operatórios de rotina (hemograma, coagulograma e glicemia em jejum), estando apto a realizar procedimentos anestésicos e cirúrgicos.

Inicialmente, realizou-se a anestesia do n. palatino maior e n.n. alveolar superior posterior e médio. Foi realizada uma primeira incisão perifistular, com margem de 2 a 3 mm seguida de entulhamento do tecido fistuloso para o interior do defeito cirúrgico.

Posteriormente, foi realizada uma incisão relaxante mesial à fístula e incisão reta na região distal da fístula, seguido de descolamento do retalho. (Figura 4) Uma segunda incisão foi realizada, agora sobre o periósteo na região mais posterior do retalho seguido da dissecação passiva do corpo adiposo bucal, com o auxílio de uma pinça hemostática de Hausted.

O tecido adiposo é então posicionado sobre a comunicação e, posteriormente, é suturado sem tensão à mucosa palatina, o que evita a deiscência de sutura e recidiva da comunicação buccossinusal posteriormente. (Figura 5) Finalmente, o retalho vestibular é reposicionado e suturado ao corpo adiposo da bochecha e à mucosa palatina, em sua posição inicial. (Figura 6)

O tecido adiposo que ficou exposto à cavidade bucal sofreu então um processo de metaplasia, podendo ser observada uma completa epitelização do tecido adiposo a partir do 21º dia pós-operatório.

Num controle pós-operatório de 90 dias, o paciente não relatava nenhuma queixa pertinente à história de comunicação oro-antral e sinusite maxilar crônica. Ao exame clínico foi observado que não houve perda da profundidade do vestíbulo. (Figura 7) E ao exame radiográfico, pode-se observar um seio maxilar bem radiolúcido, o que confirmou a ausência de infecção sinusal. O caso foi finalizado com a reabilitação protética do paciente.

3 DISCUSSÃO

O enxerto pediculado do corpo adiposo bucal é uma estrutura ricamente vascularizada, e, dessa forma, mais resistente à infecção em relação a outros tipos de enxertos.¹⁵ Segundo HANAZAWA⁸, em 1995, esta técnica teria uma série de vantagens para o fechamento de fístulas oroantrais, como uma ampla aplicabilidade na maioria dos casos; mínima incidência de falha na técnica; simplicidade de execução da técnica, devido ao posicionamento anatômico dessa estrutura; não há necessidade de remoção adicional de osso ou dente para execução da técnica; e mínimo desconforto para o paciente, podendo este voltar a alimentação normal nos primeiros dias após a cirurgia. Todas essas características levam a eleger esta técnica como de escolha para o fechamento das comunicações buccossinuais.

Segundo BAUMANN & EVERS, 2000,² num estudo realizado em 30 pacientes, onde foi usado o enxerto pediculado do corpo adiposo bucal em fechamento de fístulas oroantrais, reconstrução bucal após ressecção de tumores e remoção de cistos, fechamento de fissuras

palatinas e recobrimento de enxertos ósseos no palato, defeitos maxilares na região posterior com diâmetro de até 5cm podem ser reconstruídos com esta técnica.

Outras vantagens do uso desta técnica são a rápida epitelialização do enxerto, além da pouca alteração no sítio doador, o que o faz muito útil para cirurgias de pacientes fissurados, a pequena alteração em altura do vestíbulo bucal e formação de gengiva inserida na região alveolar enxertada, o que favorece uma melhor condição para reabilitação protética posterior.¹

Os raros casos de insucesso desta técnica relatados na literatura estão atribuídos à remoção insuficiente de tecido infectado da fístula e deiscência de sutura por excesso de tensão na sutura e por tentativa de reconstrução de defeitos mais extensos.^{6, 12, 14}

Segundo LOH & LOH, em 1991,¹⁰ a segurança no uso desta técnica irá depender de uma relação entre o tamanho do diâmetro do defeito a ser reconstruído e a sua distância da área doadora, no entanto, acredita-se que mais estudos devem ser realizados com o propósito de quantificar mais precisamente esses valores para uma utilização mais precisa da técnica, principalmente nos casos de reconstrução de ressecção de tumores.

A aplicabilidade da técnica parece não apresentar restrições com relação a idade e nível de obesidade do paciente, pois mesmo os pacientes mais caquéticos possuem o corpo adiposo bucal em tamanho e volume normais. Da mesma forma, a radioterapia pós operatória também não apresenta efeitos deletérios sobre o enxerto, devendo esta ser iniciada após a completa epitelialização da área enxertada.^{1, 8, 14}

4 CONSIDERAÇÕES FINAIS

O uso do corpo adiposo bucal como um enxerto pediculado para o fechamento de fístula bucosinusal apresentou bons resultados neste caso. No entanto, trata-se de uma cirurgia técnico-sensível, podendo apresentar diferentes índices de sucesso de acordo com a experiência do cirurgião buco-maxilo-facial.

REFERÊNCIAS

- ADEYEMO, W.L; OGUNLEWE, M.O; LADEINDE, A.L; JAMES, O. Closure of oroantral fistula with pedicled buccal fat pad. A case report and review of literature. *Afr J Oral Health*. 2004;1:42–46.
- BAUMANN, A.; EWERS, R. Application of the buccal fat pad in oral reconstruction. *J Oral Maxillofac Surg* V.20, p.389-392, 2000.
- BATRA, H; JINDAL, G; KAUR, S. Evaluation of different treatment modalities for closure of oro-antral communications and formulation of a rational approach. *J Maxillofac Oral Surg*. 2010;9:13–18.
- BICHAT, FMX. Anatomie generale: appliquee á la physiologie et la Médecine. Paris, 1801. Cited in Stuzin JM, Wagstrom L, Kawamoto HK, Baker TJ, Wolfe A. The anatomy and clinical applications of the buccal fat pad. *Plast Reconstr Surg* V.85, p.29, 1990.
- CHAO, C.K; CHANG, L.C; LIU, S.Y; WANG, J.J. Histologic examination of pedicled buccal fat pad in oral submucous fibrosis. *J Oral Maxillofac Surg*. 2002;60:1131–1134.
- DEAN, A; ALAMILLOS, F; GARCIA-LOPEZ, A; SANCHEZ J, PENALBA, M. The buccal fat pad flap in oral reconstruction. *Head Neck*. 2001;23:383–388.
- EGYEDI, P. Utilization of the buccal fat pad for closure of oro-antral and/or oro-nasal communications. *J Maxillofac Surg* V.5, p.241, 1977.
- HANAZAWA, Y. *et al*. Closure of oroantral communications using a pedicled buccal fat pad graft. *J Oral Maxillofac Surg* V.53, p.771-775, 1995.
- HEISTER, L. Compendium Anatomicum. Norimbeerge, 1732. Cited in Tharanon W., Stella JP., Epker BN. Applied Surgical Anatomy of the Buccal Fat Pad. *Oral Maxillofac Surg Clin North Am* V.2, p.377, 1990.
- SINGH, J; PRASAD, K; LALITHA, R.M; RANGANATH, K. Buccal pad of fat and its applications in oral and maxillofacial surgery: a review of published literature (February) 2004 to (July) 2009. *Oral Surg Oral Med Oral Pathol Oral Radiol Endod*. 2010;110:698–705.
- RAPIDIS, A. D. *et al*. The use of the buccal fat pad for reconstructions of oral defects: review of the literature and report of 15 cases. *J Oral Maxillofac Surg* V.58, p.158-163, 2000.
- SCHUCHARDT, K. Treatment of oro-antral perforations and fistulae. *Int Dent J* V.5, p.159, 1955.
- STUZIN, J.M; WAGSTROM, L; KAWAMOTO H.K; BAKER, T.J; WOLFE, S.A. The anatomy and clinical applications of the buccal pad of fat. *Plast Reconstr Surg*. 1990;85:29–37.

SUSAN, H; VISSCHER, S.H; VAN MINNEN B; BOS, R.R. Closure of oroantral communications: a review of literature. *J Oral Maxillofac Surg*. 2010;68:1384–1391
TIDEMAN, H.; BOSANQUET, A.; SCOTT, J. Use of the buccal fat pad as a pedicled graft. *J Oral Maxillofac Surg* V.44, p.435-440, 1986.

YILMAZ, T; SUSLU, A.E; GURSEL, B. Treatment of oroantral fistula: experience with 27 cases. *Am J Otolaryngol*. 2003;24:221–223.

ZHANG, H.M; YAN, Y.P; QI, K; WANG, J.Q; LUI, Z.F. Anatomical structure of the buccal fat pad and its clinical adaptations. *Plast Reconstr Surg*. 2002;109:2509–2518.

SOBRE OS AUTORES

José Laurentino Filho

Cirurgião-Dentista Egresso da Faculdade Católica Rainha do Sertão – FCRS. Aluno do mestrado em Odontologia da FOP-UNICAMP.

Juscelino de Freitas Jardim

Cirurgião-Dentista Egresso da Faculdade Católica Rainha do Sertão – FCRS. Aluno do mestrado em Odontologia da FOP-UNICAMP.

Sormani Bento Fernandes de Queiroz

Professor de CTBMF da Faculdade Católica Rainha do Sertão – FCRS. Residência em CTBMF pela FOAR-UNESP. Mestre em Patologia Bucal pela UFRN.

Abrahão Cavalcante G. de S. Carvalho

Professor de CTBMF da Faculdade Católica Rainha do Sertão – FCRS. Residência em CTBMF pelo Hospital Batista Memorial de Fortaleza. Mestre e Doutor em CTBMF pela FOA-UNESP.

LISTA DE FIGURAS

Figura 1 – Avaliação intra-oral da fistula bucossinusal na região do dente 27.

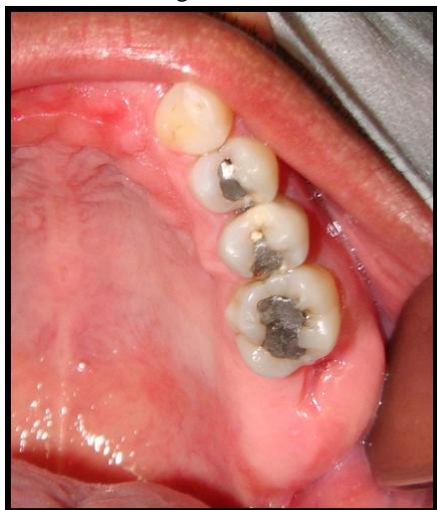

Figura 2 – Radiografia de Waters para a observação do velamento sinusal esquerdo.

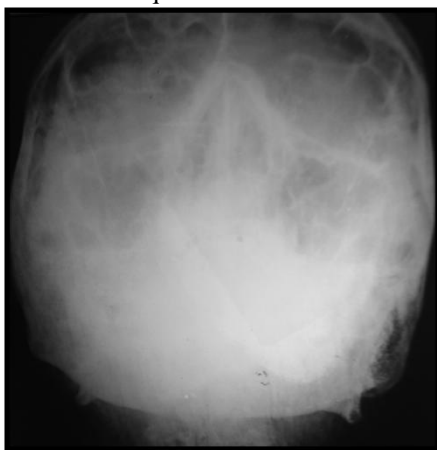

Figura 3 – Radiografia periapical com a introdução de um cone de guta-percha sondando o trajeto fistuloso.

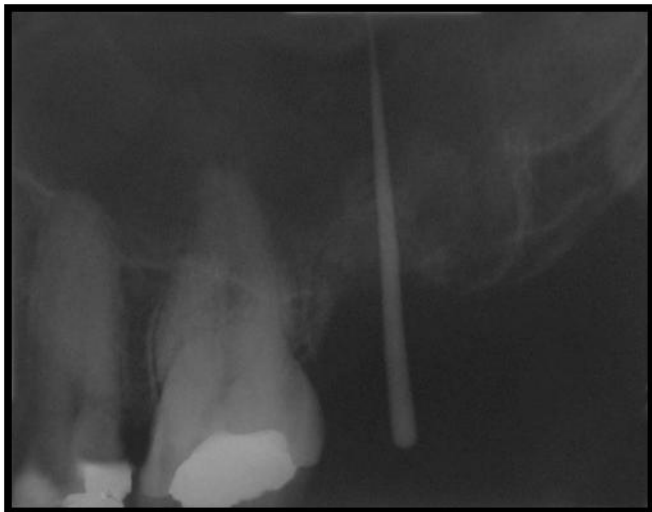


Figura 4 – Rebatimento de retalho com indicação da incisão do perióstio para dissecção do corpo adiposo bucal.

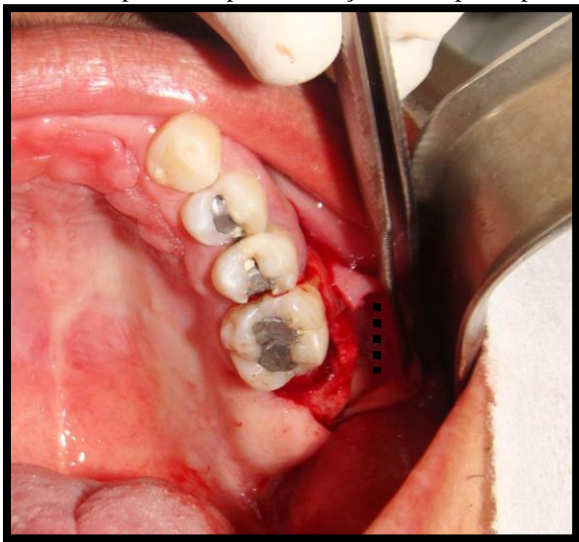


Figura 5 – Corpo adiposo bucal posicionado sobre o defeito ósseo e suturado na mucosa palatina.

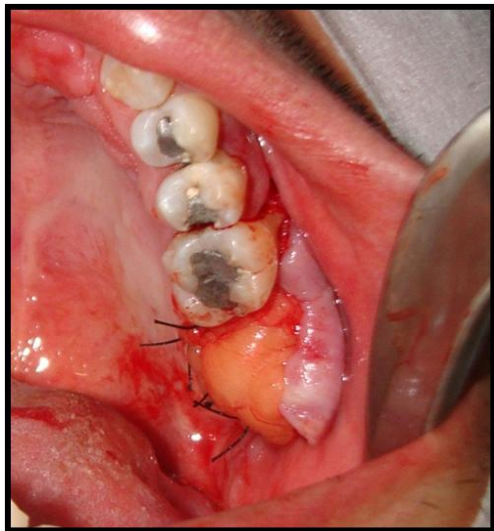


Figura 6 – Sutura final do retalho vestibular na sua posição de origem.

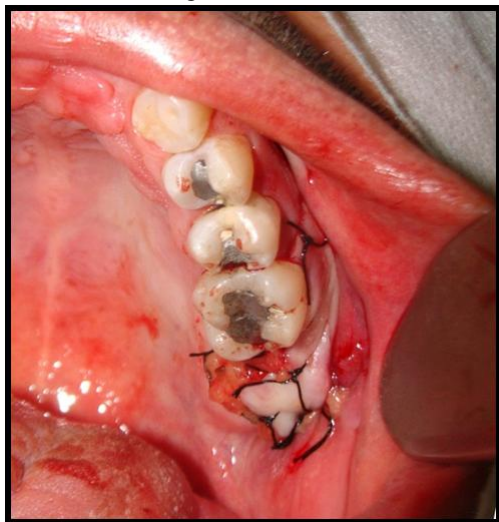


Figura 7 – Controle pós-operatório de 3 meses

