

## ENDODONCIA EN INCISIVOS CENTRALES INFERIORES: OMISIÓN DEL CONDUCTO LINGUAL

María de los Ángeles Guardiola  
Ruben Jaime Szwom

### RESUMEN

Los incisivos centrales inferiores son las piezas dentarias más pequeñas de la arcada dentaria, sin embargo, debido a que su raíz es achatada en sentido mesio distal puede presentar dos conductos radiculares, un conducto vestibular, el que por lo general el odontólogo localiza y otro conducto lingual el cual es pasado por alto siendo el tratamiento endodóntico de pronóstico dudoso. Este trabajo de investigación tiene como objetivo concientizar a los estudiantes de 5º año de la Carrera de Odontología en las dificultades que se pueden presentar en este tipo de piezas dentarias por desconocimiento de su anatomía. Se trabajaron con 40 incisivos centrales inferiores a los cuales se les realizó una radiografía preoperatoria ortorradial. A continuación, se procedió a realizar la apertura cameral y la localización de el o los conductos radiculares que según el alumno presentaba la pieza dentaria a tratar. Posteriormente, al determinar la longitud de trabajo se efectuó una radiografía ortorradial y disociada, para poder determinar si la pieza dentaria exhibía otro conducto radicular. En este trabajo, el 88% de los incisivos centrales inferiores presentaron 2 conductos radiculares mientras que el 12% restante uno sólo. No hubo diferencia estadísticamente significativa entre conductos encontrados (57%) y no encontrados (43%).

**DESCRIPTORES:** Cavidad pulpar. Incisivo. Educación en Odontología.

## ENDODONTIA EM INCISIVOS CENTRAIS INFERIORES: OMISSÃO DO CONDUTO LINGUAL

### RESUMO

Os incisivos centrais inferiores são os dentes menores das arcadas dentárias, no entanto, a sua raiz é achatada no sentido mesiodistal podendo ter dois condutos radiculares, o conduto vestibular, geralmente o dentista localiza e o outro conduto lingual que é negligenciado sendo o tratamento endodôntico do prognóstico duvidoso. Este trabalho de pesquisa visa conscientizar os alunos do 5º ano da carreira de Odontologia sobre as dificuldades que podem surgir neste tipo de dentes devido ao desconhecimento de sua anatomia. Trabalhamos com 40 incisivos centrais inferiores, nos quais foi realizada uma radiografia ortorradial pré-operatória. Em seguida, abertura cameral e localização do canal radicular ou condutos que segundo o estudante, apresentavam o dente a ser tratado. Posteriormente, ao determinar o comprimento de trabalho, foi realizada uma radiografia ortorradial e dissociada, a fim de determinar se o dente apresentava outro canal radicular. Neste trabalho, 88% dos incisivos centrais inferiores apresentavam 2 canais radiculares, enquanto os 12% restantes apresentavam apenas um. Não houve diferença estatisticamente significante entre os condutos encontrados (57%) e não encontrados (43%).

**DESCRITORES:** Cavidade pulpar. Incisivo. Educação em Odontologia.

Enviado em: 31/08/2018  
Aceito em: 03/12/2018  
Publicado em: 17/12/2018

## 1 INTRODUCCIÓN

La Endodoncia, de acuerdo a la Asociación Americana de Endodoncia, es una rama de la Odontología que trata de la morfología, fisiología y patología de la pulpa dental y los tejidos perirradiculares<sup>1</sup>. Endo significa dentro y doncia diente, por lo que en esta rama de la odontología se trabaja en el interior del diente.

Comprende todos aquellos procedimientos dirigidos a mantener la salud de la pulpa dental o de parte de la misma (FRANKLIN, 1998). La pulpa dentaria es la parte más interior del diente y está constituida por un tejido conjuntivo blando que contiene fibras nerviosas y los vasos sanguíneos (FRANKLIN, 1998). La parte del conducto que se encuentra en el interior de la corona se denomina cámara pulpar, mientras la correspondiente a la raíz recibe el nombre de conducto radicular y es el que conecta con el hueso maxilar a través de un orificio muy pequeño denominado foramen apical (FRANKLIN, 1998).

Una vez que la pulpa está infectada o muerta se debe extraer; el espacio residual que queda se debe limpiar, se vuelve a dar forma y se rellena para lograr el sellado del conducto. Cuando la pulpa se infecta o muere y no se trata, se crea un depósito de pus en la punta de la raíz y se forma un absceso por infección. Un absceso puede destruir el hueso circundante al diente y provocar dolor.

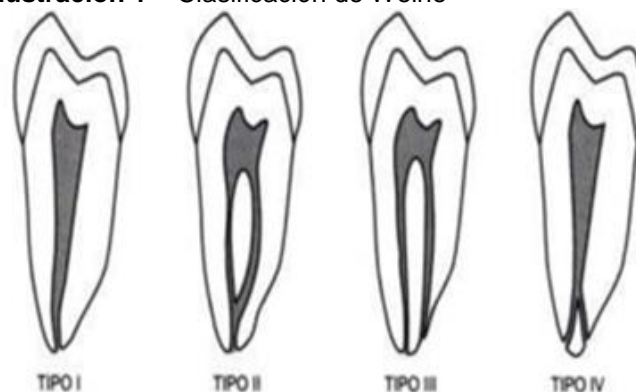En la práctica diaria odontológica por lo general la anatomía del incisivo central inferior ofrece una dificultad adicional a la hora de realizar un tratamiento endodóntico debido a que durante el procedimiento se realizan tomas radiográficas que no suelen revelar al segundo conducto radicular, y además, al ser el diente más pequeño de la arcada genera una dificultad extra a la hora de realizar el acceso al conducto radicular. Lo habitual es que el Odontólogo encuentre el conducto vestibular pero no así el lingual que generalmente pasa desapercibido.

Es este trabajo se analizan los resultados obtenidos por alumnos de 5º año de la Cátedra de Endodoncia I de la Escuela de Odontología del Instituto Universitario Italiano de Rosario en el año 2014 a través del instrumentado de los incisivos centrales inferior para determinar en qué casos el conducto lingual fue encontrado y en cuáles no.

La endodoncia de dientes unirradiculares se realiza en los incisivos centrales, incisivos laterales y caninos, tanto del maxilar superior como en el maxilar inferior, también en premolares inferiores pudiendo a veces ser multirradiculares. Por lo general en los dientes unirradiculares es relativamente fácil, en condiciones normales, localizar el conducto, ya que éste continúa a la cámara pulpar después de hacer la apertura.

Los dientes que tienen una raíz pueden tener uno o dos conductos radiculares y hay cuatro tipos de configuraciones descriptas por Weine (FRANKLIN, 1998):

### Ilustración 1 – Clasificación de Weine



Fuente: FRANKLIN, 1998

1. Tipo I: conducto único desde la cámara de la pulpa hasta el ápice.
2. Tipo II: existen dos conductos que salen de la cámara y se unen para formar un solo conducto a corta distancia del ápice.
3. Tipo III: dos conductos separados desde la cámara hasta el ápice.
4. Tipo IV: el conducto que sale de la cámara se divide en dos conductos diferentes.

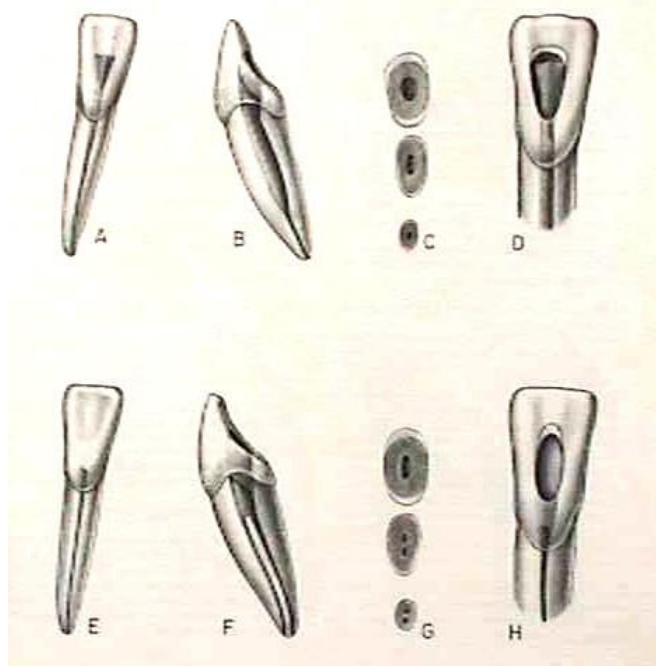
El incisivo central inferior es el diente de menor tamaño en la arcada dental humana. La edad media de erupción es entre 6 a 8 años. Su longitud promedio es de 21.5mm. La cámara pulpar en el nivel incisal es achatada en sentido vestibulo lingual, y sufre un achatamiento inverso, en sentido mesio distal, en las proximidades del cuello anatómico. Presentan características morfológicas similares a las de su homólogo superior, aunque con dimensiones muchos menores (FIGUN; GARINO, 1994).

El conducto radicular es bastante aplanado en sentido mesio distal, lo que le confiere una dimensión vestibulo-lingual acentuada. El achatamiento mesio distal a veces es tan grande que determina la división del conducto radicular en dos: uno vestibular y uno lingual. En la mayoría de los casos estos conductos convergen hacia un foramen único aunque en algunos casos quedan como conductos separados. Como en los incisivos superiores, aquí también se encuentra a menudo un hombro lingual; en este caso el peligro es que el hombro suele taponar el segundo conducto que se halla justo debajo de él.

Si la pieza dentaria posee un conducto y rectilíneo, por lo general no ofrece dificultades en el tratamiento, no así cuando hay dos conductos, el procedimiento es más complicado. El incisivo lateral inferior se asemeja al central inferior pero sus dimensiones son mayores, su longitud promedio es de 22.4mm y también puede tener dos conductos pero en menor frecuencia (FIGUN; GARINO, 1994).

<sup>1</sup> <https://www.aae.org>

**Ilustración 2 – Anatomía del Incisivo Central Inferior**



Fuente: <http://www.iztacala.unam.mx>

En la Ilustración nº 1 se describe:

- A. Vista vestibular de un incisivo recién calcificado con pulpa grande.
- B. Vista mesial del mismo diente.
- C. Cortes transversales a tres niveles: tercio apical, tercio medio y tercio cervical.
- D. Es necesaria una preparación coronal grande, triangular y con forma de embudo para el desbridamiento adecuado de la pulpa (La pulpa se "proyecta" al fondo). Adviértase la extensión biselada hacia la parte incisal, que lleva la preparación en sentido labial, acercándola así al eje central. La extensión incisal favorece el acceso de los instrumentos y los materiales de obturación que se utilizan en el tercio apical del conducto.
- E. Vista vestibular en un incisivo adulto, con formación extensa de dentina secundaria.
- F. Vista mesial del mismo diente.
- G. Cortes transversales a tres niveles: tercio apical, tercio medio y tercio cervical.
- H. Una preparación coronaria ovoide en forma de embudo permite el acceso adecuado al conducto radicular. La cavidad "adulto" es angosta en sentido mesio distal, pero tan grande en la dimensión incisogingival como la preparación en un diente joven. Esta extensión incisal biselada llevará la preparación más cerca del eje central. El borde incisal puede incluso invadirse. Esto también permitirá un mejor acceso a los dos conductos y al tercio apical curvo. La extensión lingual ideal y el mejor acceso a menudo permiten descubrir el segundo conducto.

## 2 MATERIALES Y MÉTODOS

Se realizó un estudio *ex vivo* de tipo experimental – observacional. Se utilizaron 40 piezas dentarias naturales, incisivos centrales inferiores, extraídos por razones quirúrgicas y periodontales.

El procedimiento se inició realizando una radiografía periapical de forma ortorradial, tal como si la

pieza dentaria estuviese en la cavidad bucal. Luego se realizó la apertura, acceso al conducto radicular de las piezas dentarias empleando piedras de diamante redondas y tronco-cónicas montadas en una turbina, generando una leve presión en dirección perpendicular al eje mayor del diente por encima del cingulum en la cara lingual de los incisivos inferiores hasta llegar a la cámara pulpar, luego se llevó la piedra paralela al eje mayor del diente generando una apertura en forma de triángulo con base mayor hacia incisal y vértice hacia gingival. El paso siguiente fue la preparación del acceso al conducto radicular lo que nos facilitó el trabajo de instrumentación y la visualización del mismo, este se realizó a través de fresas denominadas Gates Glidden Nº1 y Nº2 que se montaron en contra ángulo a baja velocidad realizando movimientos de vaivén y manteniendo la fresa paralela al eje mayor del diente.

En forma constante se procedió a irrigar el sistema de conductos radiculares con hipoclorito de sodio al 2,5% y ácido etilendiaminotetracético al 17%, los cuales se introdujeron en el interior del conducto radicular con jeringa lüer de 5 cc y aguja 25G.

A continuación se procedió al cateterismo del conducto radicular. Este se define como la exploración del conducto a través de la introducción de una lima de pequeño calibre con un movimiento de oscilación y penetración para, de esta manera, establecer la permeabilidad del conducto radicular.

El paso siguiente fue realizar la conductometría, es decir, la determinación de la longitud de trabajo con una lima tipo K que ajustó en el  $\frac{1}{3}$  apical.

La conductometría se realizó utilizando radiografías periapicales con toma ortorradial (tal como si estuviese en la cavidad bucal) y también disociada, es decir, desde mesial o distal para obtener la vista que no vemos en la cavidad bucal y determinar así si la pieza dentaria presentó otro conducto.

Se realizó el fichaje de los datos.

## 3 RESULTADOS Y DISCUSIÓN

El éxito del tratamiento endodóntico depende del conocimiento preciso de la anatomía del sistema de conductos radicular. Los estudios sobre la anatomía interna y externa de los dientes han demostrado que las variaciones anatómicas pueden ocurrir en todos los grupos dentarios y ser extremadamente complejas (JAJU; JAJU; GARCHA, 2013).

La presencia de conductos adicionales al conducto principal de la raíz, deben ser identificados con el fin de evitar la instrumentación incompleta y la presencia de los factores etiológicos implicados en la periodontitis apical (LEONI et al., 2014). Con frecuencia se deja sin tratamiento un conducto porque el odontólogo no reconoce su presencia, ya sea debido a la falta de conocimiento de la morfología de la raíz, por falta de experiencia y/o habilidad para negociar el canal (KOKANE et al., 2014). Esto sucede en los incisivos inferiores, ya que muchos dentistas no identifican la presencia de un segundo canal. Por lo tanto, el fracaso en la preparación del conducto radicular de estos dientes ocurre (JAJU; JAJU; GARCHA, 2013).

Según Aggarwal (2016) informa que el incisivo central inferior presenta una raíz que es mesio distalmente plana y estrecha, pero amplio buco lingual,

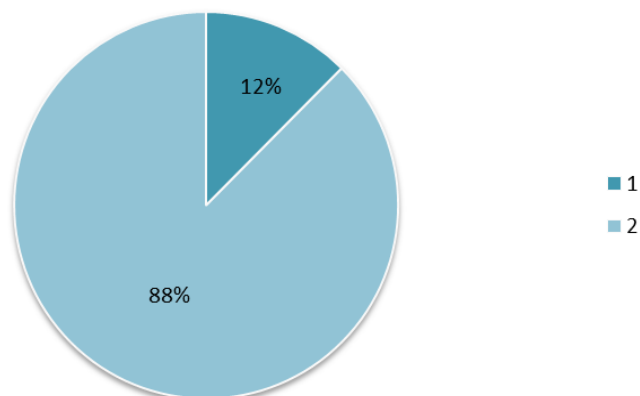
siendo esta la razón principal para el resultado desfavorable en el tratamiento endodóntico, debido a la incapacidad para detectar la presencia de un segundo canal, que no será desinfectado y obturado durante el tratamiento.

La literatura refiere una incidencia de un segundo canal en la raíz de incisivos inferiores del 21.55%, lo que estaba de acuerdo con las conclusiones de Vertucci (27,5%) y Al-Qudah y Awawdeh (26,2%). Estos datos eran claramente superiores a los de Madeira y Hetem (11,6%), Miyashita et al (12,4%), y Liu et al (13,2%) (HAN et al., 2014).

Varios autores han estudiado la morfología del conducto radicular de incisivos inferiores extraídos y han reportado una prevalencia de dos canales entre el 12-35% de los casos. El 11.6% de los incisivos inferiores analizados en el presente estudio tienen 2 conductos.

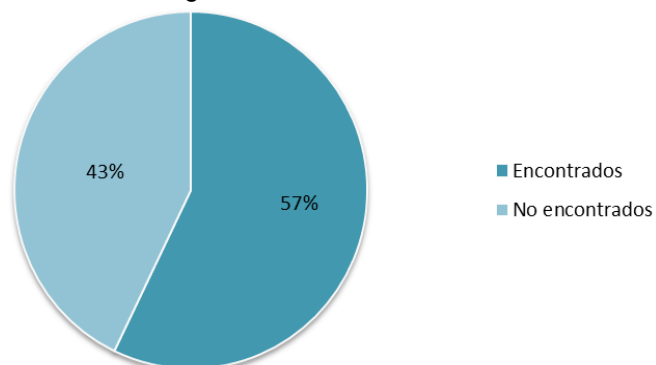
En el trabajo realizado por los alumnos de 5º año de la Cátedra de Endodoncia I de la Escuela de Odontología del Instituto Universitario Italiano de Rosario, el 88% de los incisivos centrales presentaron 2 conductos mientras que el 12% restante presentó solo uno, conforme muestran los gráficos 1 y 2.

**Gráfico 1** – Cantidad de conductos



Fuente: datos de la pesquisa.

**Gráfico 2** – Segundo conducto



Fuente: datos de la pesquisa.

Se pudo inferir que no hubo evidencia significativa entre conductos encontrados (57%) y los no encontrados (43%) (gráfico 2).

#### 4 CONCLUSIÓN

Se puede decir que si bien la mayoría de los alumnos identificó el segundo conducto, lingual, no es lo más habitual; quizás harían necesarios trabajar con más

muestras para poder dar un resultado que se acerque a los encontrados en la bibliografía.

A su vez, al realizar este trabajo estando cursando la asignatura, haya facilitado el trabajo de investigación al estar permanentemente en contacto con este tipo de pieza dentaria.

#### REFERÊNCIAS

FRANKLIN, S. W. **Tratamiento Endodóntico**. 5. ed. Harcourt Brace, 1998.

FIGUN, M.; GARINO, R. **Anatomía Odontológica funcional y aplicada**. Ed. El Ateneo Buenos Aires, 1994.

JAJU, S.; JAJU, P.; GARCHA, V. Root canal assessment of mandibular incisors in an Indian population using cone beam. **ENDO (Lond Engl)**, v. 7, n. 2, p. 105-111, 2013.

LEONI, G. et al. Micro-computed tomographic analysis of the root canal morphology of mandibular incisors. **J Endod.**, v. 40, n. 5, p. 710-716, may. 2014.

KOKANE, V. et al. Treatment of Two Canals in All Mandibular Incisor Teeth in the Same Patient. **Case Reports in Dentistry**, v. 40, n. 5, 2014.

AGGARWAL, K. Mandibular lateral incisor with Vertucci Type IV root canal morphological system: A rare case report. **J Nat Sci Biol Med.**, v. 7, n. 1, p. 101-104, ene. 2016.

HAN, T. et al. A study of the root canal morphology of mandibular anterior teeth using cone-beam computed tomography in a Chinese subpopulation. **J Endod.**, v. 40, n. 9, p. 1309-1314, sep. 2014.

#### María de los Ángeles Guardiola

*Instituto Universitario Italiano de Rosario, Argentina*  
mdaguardiola@hotmail.com

Odontóloga egresada de la Facultad de Odontología de la Universidad Nacional de Rosario (UNR/AR), docente en la Cátedra de Endodoncia I y II del Instituto Universitario Italiano de Rosario (IUNIR/AR), miembro de la Asociación Odontológica Argentina y de la Sociedad Argentina de Endodoncia.

#### Ruben Jaime Szwom

*Instituto Universitario Italiano de Rosario, Argentina*  
od.rszwom@gmail.com

Doctor en Ciencias Biomédicas por el Instituto Universitario Italiano de Rosario (IUNIR/AR), profesor titular por concurso Cátedra de Endodoncia I, Endodoncia II y Clínica Integral de la Escuela de Odontología del IUNIR.