

**MANUTENÇÃO DA SAÚDE BUCAL EM UM PACIENTE PÓS-RADIOTERAPIA DE CABEÇA E PESCOÇO:
UM RELATO DE CASO**

MAINTAINING ORAL HEALTH IN A PATIENT AFTER HEAD AND NECK RADIOTHERAPY: A CASE REPORT

Fabieli Bellé

Universidade Paranaense (UNIPAR)

Flaira Albino

Universidade Paranaense (UNIPAR)

Dra. Letícia de Freitas Cuba

Universidade Paranaense (UNIPAR)

RESUMO

O tratamento antineoplásico traz consigo alterações bucais imediatas e tardias, essas podem interferir diretamente na qualidade de vida e saúde dos pacientes submetidos a estes tratamentos. Este trabalho teve por objetivo a reabilitação oral de um paciente pós-tratamento radioterápico de cabeça e pescoço, por meio de procedimentos exodônticos, restauradores e protéticos, através de um relato de caso clínico. Paciente sexo masculino, 59 anos, leucoderma, diagnosticado com Carcinoma Epidermóide Infiltrativo (CEC) em epitélio orofaríngeo com envolvimento de borda da língua, mucosa gengival, pilar tonsilar e região retromolar. O mesmo foi submetido à cirurgia ressectiva do tumor seguido de um ciclo de quimioterapia e o tratamento continuou com radioterapia. Ao exame clínico inicial foram observadas diversas consequências destes tratamentos, os quais necessitavam de intervenção odontológica. O maior desafio encontrado neste estudo foi estabelecer um protocolo de atendimento. Ao término deste estudo, foi possível avaliar que o paciente obteve resultados satisfatórios diante dos procedimentos adotados pela equipe. Uma vez que o objetivo do tratamento odontológico é eliminar ou estabilizar as condições bucais para minimizar a infecção local e sistêmica, durante e após o tratamento do câncer, e conseqüentemente, aumentar a qualidade de vida do paciente.

Descritores: Cárie Dentária. Câncer de cabeça e pescoço. Radioterapia.

ABSTRACT

The antineoplastic therapy brings immediate and late oral changes, and these alterations can interfere directly in the quality of life and health of patients submitted to these treatments. The goal of this paper was the oral rehabilitation of a patient after treatment of head and neck radiotherapy, by means of endodontic procedures, restorers and prosthetics, through a clinical case report. The male patient, 59 years old, leucoderma, diagnosed with Squamous Cell Carcinoma (CSS) in oropharyngeal epithelial with involvement of the border of the tongue, gingival mucosa, tonsillar pillar and retromolar region. The patient was submitted to surgical resection of the tumor followed by a cycle of chemotherapy, the treatment continued with radiotherapy. At the initial clinical examination it was observed many consequences of these treatments that needed odontological intervention. The main challenge found in this study was to establish a care protocol. At the end of this study it was possible to evaluate that the patient obtained satisfactory results regarding the procedures adopted by the team. The goal of the odontological treatment is to eliminate or to establish the oral conditions to minimize the local and systematic infection, during and after the cancer treatment, and consequently, to improve the patient's quality of life.

Descriptors: Dental Caries. Head and neck cancer. Radiotherapy.

1 INTRODUÇÃO

O câncer é uma doença multifatorial crônica que tem afetado, sobretudo, os países em desenvolvimento. Para o Brasil, estimam-se 11.200 casos de câncer de boca em homens e 3.500 em mulheres, totalizando 14.700 novos casos para o ano de 2018 (INCA, 2018). Segundo a literatura, 90 a 95% dos casos de câncer de boca são carcinoma epidermóide ou espinocelular, sendo caracterizados por lesões nodulares, ulceradas ou vegetantes, das quais são úlceras inicialmente assintomáticas que não cicatrizam (FREITAS *et al.*, 2016).

O carcinoma de células escamosas da cavidade oral e orofaringe representa 2% de todos os casos de câncer registrados no mundo, e em 50% desses casos os pacientes vão a óbito devido a complicações da doença. São muitos os fatores relacionados com sua etiologia, porém o etilismo e o tabagismo são descritos como os maiores responsáveis pelo desenvolvimento do câncer de boca (SANTANA *et al.*, 2018).

Em pacientes que apresentam neoplasias de cabeça e pescoço, a cirurgia oncológica radical é considerada o tratamento padrão ouro, contudo, é bastante comum a associação da radioterapia e quimioterapia na busca da remissão da doença. A radioterapia consiste em destruir as células tumorais através de feixes de radiações ionizantes, e a quimioterapia tem como objetivo atingir populações celulares neoplásicas em diferentes fases do ciclo celular, no entanto, não são seletivas, podendo ocasionar danos aos tecidos saudáveis da cavidade oral devido a sua alta sensibilidade e velocidade de multiplicação (FARIAS; COSTA; PAIVA, 2018).

O tratamento radioterápico apresenta vários efeitos negativos ao paciente, os quais podem ser observados durante e após o tratamento (NASCIMENTO, 2017). As reações podem surgir de forma aguda, ou seja, durante o tratamento, as quais mucosite, infecções oportunistas, xerostomia, disgeusia são mais comuns, ou de forma crônica, ocorrendo meses ou anos após o término da oncoterapia, como a persistência da hipossalivação, otismoaosteorradiose e as cáries de radiação (BARROSO *et al.*, 2015).

A conduta odontológica, antes e durante a terapia do câncer apresenta muitos desafios para o dentista. Esta pode requerer modificações em função da oncoterapia e do pouco tempo para instituir um plano de tratamento ideal. Quando não existe tempo hábil para uma adequação bucal prévia ao tratamento oncológico, pode-se encontrar muitos focos de infecção orais. Nesse caso, encontra-se na literatura o apoio para profilaxias antibióticas prévias aos tratamentos eleitos em pacientes comprometidos sistemicamente devido à radioterapia ou quimioterapia (BRENANN, 2008).

A instituição de um protocolo odontológico para o acompanhamento dos pacientes em tratamento antineoplásico na região de cabeça e pescoço faculta observar as possíveis alterações no decorrer deste período e, após este, oferece oportunidade de prevenção e manutenção da saúde oral. O objetivo do presente estudo foi a reabilitação oral de um paciente pós-tratamento radioterápico de cabeça e pescoço, através de um relato de caso clínico. Por se tratar de uma pesquisa com seres humanos, este trabalho se encontra em conformidade e sob aprovação da Plataforma Brasil, sistema CEP/CONEP-Universidade Paranaense segundo CAAE: 95412118.8.0000.0109.

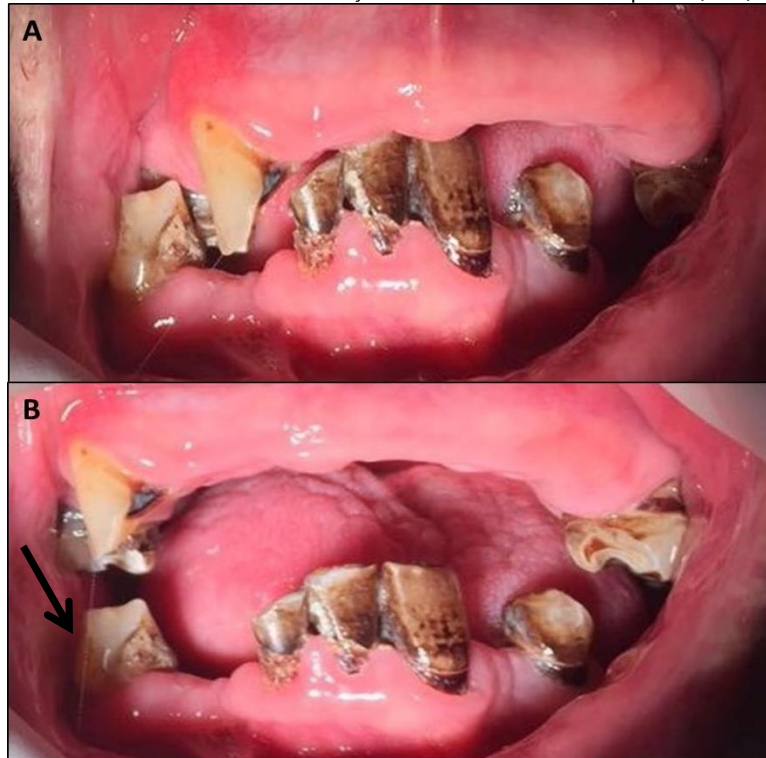
2 RELATO DE CASO

Paciente H.R.W, sexo masculino, 59 anos, leucoderma. Compareceu à clínica Odontológica da Unipar no dia 19/10/2016, através de encaminhamento do Centro de Oncologia de Cascavel, filial Francisco Beltrão (CEONC), para avaliação de sua saúde oral. O paciente havia sido diagnosticado em 29/06/2015 com Carcinoma Epidermóide Infiltrativo (CEC) em epitélio orofaríngeo com envolvimento de borda da língua, mucosa gengival, pilar tonsilar e região retromolar. O mesmo foi submetido à cirurgia ressectiva do tumor seguido de um ciclo de quimioterapia com cisplatina e fluoracil. O tratamento continuou com radioterapia, no período de 07/10 a 27/12/2015 seguindo o esquema: CF- dose: 180 cGy; FSLC- dose: 180 cGy; CM- dose: 180 cGy; BOOST- dose: 200 cGy, e mais duas sessões de quimioterapia.

Na anamnese o paciente relatou consumo de tabaco, sendo 30 a 40 cigarros por dia, e álcool desde os 14 anos de idade. Negou comorbidades e história familiar de câncer. Ao exame físico observou-se mutilação por mandibulectomia parcial do lado direito envolvendo parcialmente a língua, gengiva, osso mandibular, côndilo, osso zigomático e parte do osso temporal, ocasionando dificuldade expressiva de deglutição e fonação. Detectou-se doença periodontal generalizada, atividade de cárie em todos os

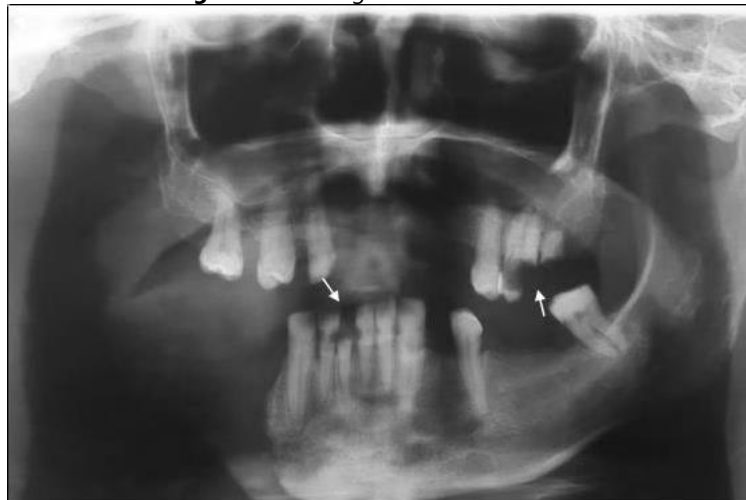elementos dentários presentes, xerostomia e dificuldade de manter a abertura bucal devido à instabilidade das estruturas musculares e ósseas. Foi solicitada uma radiografia panorâmica para planejamento.

Figura 1 – Fotos clínicas iniciais – **A**: Boca fechada evidenciando instabilidade oclusal e múltiplas cáries de radiação. **B**: Boca aberta demonstra restrição de abertura e saliva espessa (seta)



Fonte: Autores.

Figura 2 – Radiografia Panorâmica Inicial



Fonte: Autores.

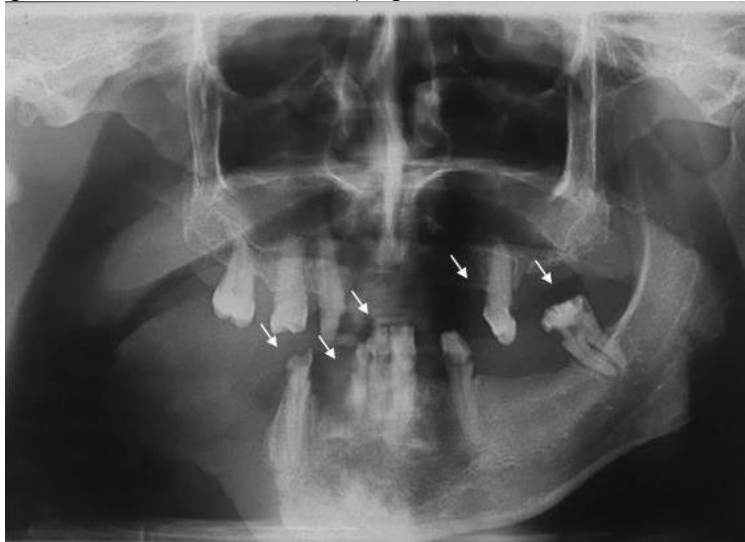
O paciente apresentava apenas 12 dentes, sendo todos em condições precárias, e duas raízes residuais. O exame de imagem evidenciou ressecção da mandíbula a partir do elemento 43, envolvendo cômilo, parte do osso Zigomático e parte do osso Temporal. Foram observadas também diversas cáries e raízes residuais. A partir do exame clínico e exames complementares determinou-se o seguinte plano de tratamento:

- Exodontia de raízes residuais correspondentes aos elementos 26, 27 e 41 e do elemento 42, por representarem severo comprometimento periodontal e dentário;
- Manutenção dos elementos dentários 13, 14, 17, 24, 31, 32, 33, 35, 38 e 43 realizando consultas frequentes para raspagem e profilaxia e também procedimentos restauradores;

- Prescrição de saliva artificial para alívio da xerostomia;
- Posterior reabilitação com próteses parciais removíveis.

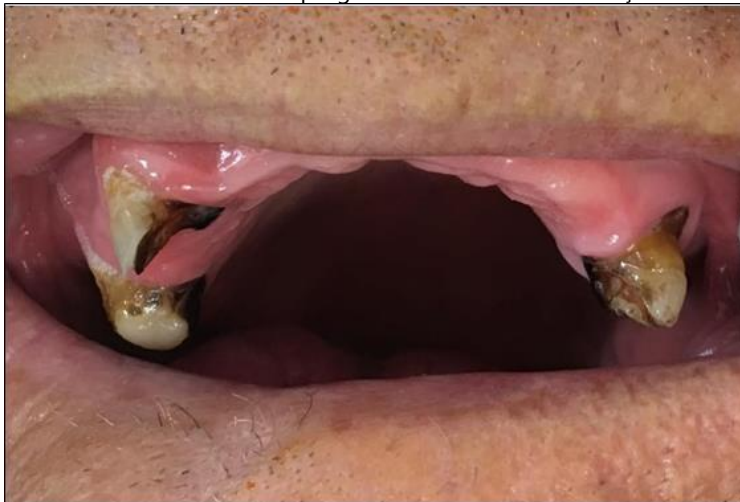Após discussão do planejamento com a equipe médica assistente e esclarecimentos ao paciente e familiares a respeito dos riscos e benefícios do mesmo, em novembro de 2016 foram realizadas as exodontias sob um protocolo de profilaxia antibiótica com Amoxicilina 500mg iniciadas sete dias antes do procedimento e mantida por mais sete dias após. Houve completa cicatrização dos alvéolos no período de seis meses. A seguir deu-se início ao tratamento periodontal e restaurador dos demais elementos através de consultas quinzenais durante oito meses em que foram realizadas profilaxias, aplicação tópica de flúor, raspagem alisamento e polimento, remoção de cáries e selamento com diferentes materiais restauradores como cimento de ionômero de vidro e resinas compostas. No entanto, apesar dos incansáveis esforços persistiu a progressão das cáries de radiação. Diante disso e do sucesso das exodontias realizadas no início do tratamento optou-se pela exodontia dos demais elementos, realizada em julho de 2017.

Figura 3 – Radiografia Panorâmica evidenciando progressão das cáries de radiação indicadas pelas setas



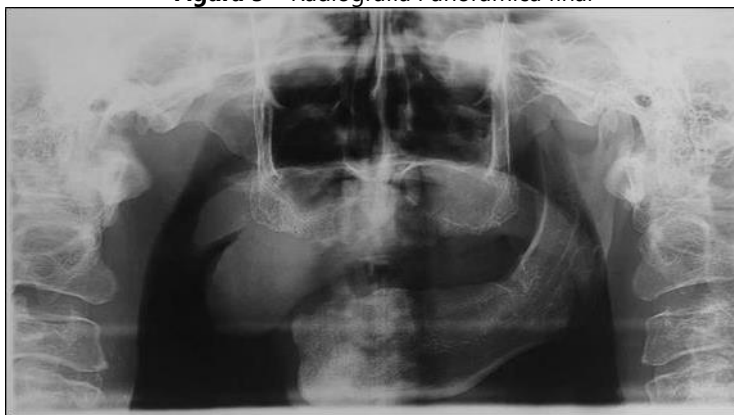Fonte: Autores.

Figura 4 – Foto clínica evidenciando progressão das cáries de radiação na arcada superior

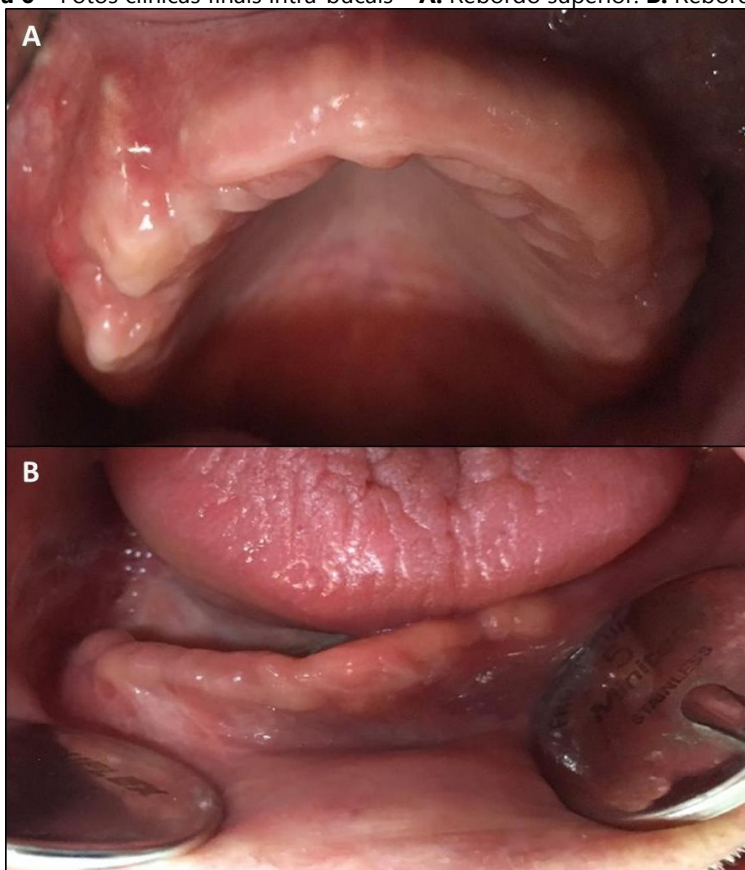


Fonte: Autores.

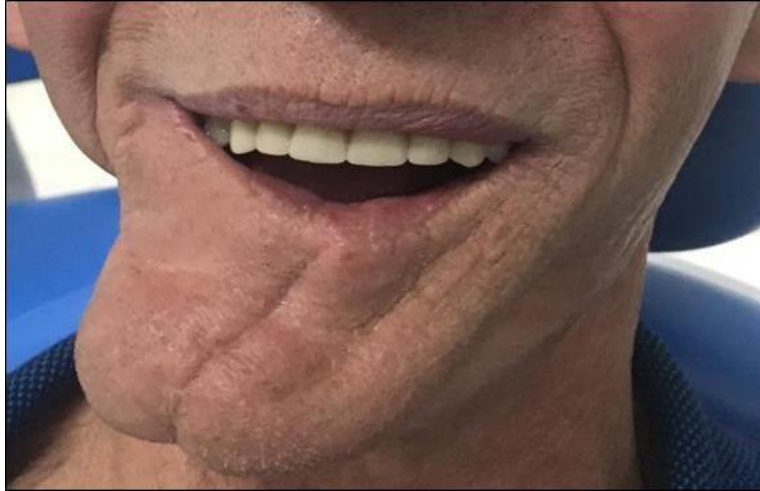Após três anos de acompanhamento com satisfatória cicatrização mucosa e óssea, ausência de sintomatologia dolorosa ou qualquer evidência de osteorradionecrose o paciente foi reabilitado com prótese total superior.

Figura 5 – Radiografia Panôramica final

Fonte: Autores.

Figura 6 – Fotos clínicas finais intra-buciais – **A:** Rebordo superior. **B:** Rebordo inferior

Fonte: Autores.

Figura 7 – Foto final pós-reabilitação protética superior

Fonte: Autores.

3 DISCUSSÃO

O câncer de cabeça e pescoço está cada vez mais associado ao fumo. Em estudo realizado no Nordeste do Brasil, foi possível verificar que o tempo de consumo e a quantidade de tabaco mostrou forte associação ao câncer de boca, sendo indivíduos que fumaram por mais de 20 anos e fumam mais de 20 cigarros por dia tem maior risco de desenvolver CCE de boca (ANDRADE *et al.*, 2015).

Pacientes tratados por meio da radioterapia são irradiados na região de cabeça e pescoço, e uma consequência gerada pelo tratamento é a xerostomia, a qual é uma de suas mais frequentes queixas. Estes queixam-se de desconforto bucal, perda do paladar, dificuldades na fala e deglutição. A saliva sofre, também, alterações qualitativas decorrentes da radioterapia com diminuição da atividade das amilases, capacidade tampão e pH, com conseqüente acidificação. Desta forma, pacientes que foram irradiados são mais susceptíveis à doença periodontal, cáries de radiação e infecções bucais fúngicas e bacterianas. O tratamento da xerostomia pode ser feito por meio do uso de estimulantes mecânicos/gustatórios, substitutos da saliva ou agentes sistêmicos (VISSINK; SPIJKERVET; BRENNAN, 2018).

Com a diminuição da quantidade de saliva, bem como suas alterações qualitativas, este torna-se um dos principais fatores para desenvolvimento das cáries de radiação. Além disso, a radiação exerce um efeito direto sobre os dentes, tornando-os mais susceptíveis à descalcificação (SROUSSI *et al.*, 2017).

O paciente descrito apresentava persistência na manutenção do tabagismo, e grande dificuldade de higiene oral, ocasionando rápida e constante evolução de cáries nos elementos dentais, tornado-os grandes focos de infecção, sendo este o fator mais decisivo e relevante para as exodontias realizadas.

O desenvolvimento das lesões cariosas têm início geralmente de três a seis meses após o final do tratamento radioterápico em cabeça e pescoço e quando não diagnosticadas e tratadas precocemente costumam progredir para a destruição de todos os dentes e amputação das coroas dentárias em um curto período de tempo, sendo poucos meses a um ano, e a cárie de radiação não tratada ocasiona focos de infecção que predispõem o desenvolvimento da osteorradionecrose (MELO FILHO *et al.*, 2017).

Neste estudo optou-se por realizar restaurações com ionômero de vidro, da marca FGM, o Íon Z, que é um material à base de ionômero de vidro radiopaco autopolimerizável com princípio ativo bactericida e dentinogênico, e possui indução de neoformação dentinária. Porém, mesmo este não foi suficiente no controle dos focos de infecção, pois o paciente retornava a cada 15 dias com novas lesões de cariosas.

Pesquisas envolvendo este tipo de material restaurador mostraram que seu deslocamento foi a falha mais comum das restaurações, e que o embricamento mecânico entre a superfície dentária e o material restaurador pudesse estar prejudicado. Escolher um material adequado, nesse tipo de situação, torna-se complicado. O ideal deveria ser um adesivo que se fixasse à estrutura dental, prevenisse cáries secundárias, resistisse tanto à desidratação quanto à erosão ácida e que fosse de fácil manipulação (BEECH *et al.*, 2014). Estudos sugerem também que o risco para o desenvolvimento da cárie de radiação estará presente por toda a vida nos pacientes após a radioterapia (KIELBASSA *et al.*, 2006).

Por essas razões, opta-se pelas exodontias e reabilitação protética do paciente, devido sua situação clínica e saúde oral. As escolhas tomadas pelos profissionais sempre devem ser de acordo com o que o

paciente busca, pois um tratamento ideal com prognóstico favorável depende não somente do cirurgião-dentista, mas sim da colaboração e aceitação do paciente.

É importante salientar que desde a primeira exodontia realizada procurou-se a opinião médica do oncologista responsável pelo caso e demais profissionais da área odontológica, para que se pudesse decidir pelo melhor tratamento. A avaliação da saúde geral do paciente, e sua resposta frente as exodontias associadas ao protocolo antibiótico eleito foram cruciais nas tomadas de decisões, uma vez que ele se apresentava bem sistemicamente, sem alterações que pudessem agravar sua saúde ou gerar um quadro de osteorradionecrose.

Com isso, sabe-se que o atendimento multidisciplinar na área da saúde é essencial para a plenitude da assistência, no sentido de garantir a integralidade do tratamento, principalmente de pacientes oncológicos. Os cirurgiões-dentistas, bem como médicos oncologistas, necessitam estar cientes dos distúrbios bucais de correntes das terapias antineoplásicas para que possam auxiliar os pacientes antes, durante e após seu tratamento em uma melhor qualidade de vida e prognóstico da doença (FREITAS *et al.*, 2011).

Na odontologia, o controle ou a eliminação de focos sépticos manifestados na cavidade oral, nas variadas fases do tratamento antineoplásico compreende um dos objetivos principais do cirurgião-dentista no desempenho de suas atividades como forma de contribuir com a condição geral e sistêmica do paciente (OLIVEIRA *et al.*, 2019).

Neste relato de caso, o protocolo de antibioticoterapia utilizado consiste na medicação de Amoxicilina 500mg, sete dias prévios ao procedimento cirúrgico e 14 dias após o mesmo. Em alguns procedimentos descritos opta-se por 14 dias prévios e 14 dias pós devido alterações que pudessem comprometer a imunidade do paciente, como uma gripe.

Assim, torna-se importante que o cirurgião enfatize ao paciente as orientações básicas e a importância de um bom cuidado dentário. O tratamento cirúrgico deve ser realizado o mais precoce possível, tentando manter a integridade óssea e conservando o periósteo sempre que possível. Quando a cirurgia ocorrer após a radioterapia, é importante que seja usado antibiótico de largo espectro (ALDUNATE *et al.*, 2010).

O uso profilático de amoxicilina pode ser uma opção clínica viável para o perfil destes pacientes, devido ao seu baixo custo, bem como risco de reação adversa (ANDRADE *et al.*, 2015). O uso deste fármaco também previne a infecção na fase de cicatrização pós-cirúrgica (MARIUS; MICHAEL, 2011).

Portanto, durante períodos de seis em seis meses, solicitavam-se novos exames radiográficos para o acompanhamento das cicatrizações alveolares. Com eles, pode-se observar cicatrização óssea mais lenta do que em pacientes hígidos, porém sem achados que sugerissem osteorradionecrose.

Com estas evidências, percebe-se que a cavidade oral sofre drásticas alterações anatômicas e as respostas dos tecidos sofrem modificações em função dos tratamentos implementados, o aumento de viscosidade e diminuição da produção de saliva que levará a uma diminuição do biofilme salivar, sendo este, um pré-requisito importante para a retenção e estabilização de próteses removíveis (OLIVEIRA, *et al.*, 2013). O tratamento oncológico dificulta assim, a reabilitação com próteses removíveis, que poderão apresentar taxas reduzidas de sucesso, devido à anatomia alterada posteriormente ao ato cirúrgico, ausência de relações interoclusais, diminuição da elasticidade dos tecidos moles, alterações nos músculos mastigatórios e mobilidade da língua, perda de sensibilidade propriocetiva e do espaço vestibulo-labial, bem como irregularidades no cortorno ósseo, sendo que será um desafio clínico promover estabilidade e retenção (MANCHA DE LA PLATA *et al.*, 2012).

Por este fator, opta-se por fazer somente a prótese total superior, e inferior não ser reabilitado, uma vez que a prótese do hemiarco não apresentou estabilidade, muito menos conforto ao paciente.

Assim, percebe-se necessário o preparo de boca que inclui remoção das lesões de caries, restaurações extensas, tratamentos da doença periodontal e exodontias. Portanto, os pacientes devem ser orientados e motivados para uma higienização oral adequada com objetivo de amenizar as complicações que se instalem com a terapia (SILVA, *et al.*, 2015).

4 CONCLUSÃO

Ao término deste estudo, foi possível avaliar que o paciente obteve resultados satisfatórios diante dos procedimentos adotados pela equipe. Uma vez que o objetivo do tratamento odontológico é eliminar

ou estabilizar as condições bucais para minimizar a infecção local e sistêmica, durante e após o tratamento do câncer, e consequentemente, aumentar a qualidade de vida do paciente.

REFERÊNCIAS

- ALDUNATE, J. L. C. B. *et al.* Osteorradionecrose em face: fisiopatologia, diagnóstico e tratamento: [revisão]. **Rev. bras. cir. plást**, v. 25, n. 2, p. 381-387, 2010.
- ANDRADE, J. O. M.; SANTOS, C. A. S. T.; OLIVEIRA, M. C. Fatores associados ao câncer de boca: um estudo de caso-controle em uma população do Nordeste do Brasil. **Revista Brasileira de Epidemiologia**, v. 18, p. 894-905, 2015.
- BARROSO, E. M. *et al.* Translation and cross-cultural adaptation into Brazilian Portuguese of the Vanderbilt Head and Neck Symptom Survey version 2.0 (VHNSS 2.0) for the assessment of oral symptoms in head and neck cancer patients submitted to radiotherapy. **Brazilian journal of otorhinolaryngology**, v. 81, n. 6, p. 622-629, 2015.
- BEECH, N. *et al.* Dental management of patients irradiated for head and neck cancer. **Australian Dental Journal**, v. 59, p. 20-28. 2014.
- BRENNAN, M. T. Woo S-B, Lockhart PB. Dental treatment planning and management in the patient who has cancer. **Dent Clin N Am**, v. 52, p. 19-37, 2008.
- FARIAS, C. A. C. de; COSTA, S. N.; PAIVA, J. V. de. Os efeitos da radioterapia na força muscular respiratória em mulheres mastectomizadas. **REVISTA UNI-RN**, v. 14, n. 1/2, p. 67, 2018.
- MANCHA DE LA PLATA, M. *et al.* Osseointegrated implant rehabilitation of irradiated oral cancerpatients. **Journal of Oral and Maxillofacial Surgery**, v. 70, n. 5, p. 1052-1063, 2012.
- MELO FILHO, M. R. *et al.* Tratamento de cárie por radiação na clínica de adequação do meio: relato de caso. **Revista Intercâmbio**, v. 10, p. 229-237, 2017.
- FREITAS, D. A. *et al.* Oral sequelae of head and neck radiotherapy. **Revista CEFAC Speech, Language, Hearing Sciences and Education Journal**, v. 13, n. 6, p.1103-1108, 2011.
- FREITAS, R. M. *et al.* Fatores de risco e principais alterações citopatológicas do câncer bucal: uma revisão de literatura. **RBAC**, v. 48, n. 1, p. 13-8, 2016.
- INCA. Ministério da Saúde. **Estimativa**. Disponível em: <http://www.inca.gov.br/estimativa/2018/sintese-de-resultados-comentarios.asp>. Acesso em: 12 set. 2018.
- KIELBASSA, A. M *et al.* Radiation-related damage to dentition. **Lancet Oncol**, v. 7, n. 4, p. 326-35, 2006.
- MARIUS, B.; MICHAEL, L. Risk-adapted dental care prior to intensity-modulated radiotherapy (IMRT). **Schweiz Monatsschr Zahnmed**, v. 121, n. 3, p. 216-222, 2011.
- NASCIMENTO, E. S. do. **Efeitos colaterais da radioterapia na cavidade oral**: revisão de literatura. 2017. 23 p. Trabalho de Conclusão de Curso (Graduação em Odontologia) – Universidade Federal de Sergipe, Lagarto, 2017.
- OLIVEIRA, E. L. *et al.* MUCOSITE-UMA REVISÃO SISTEMÁTICA. **Revista Campo do Saber**, v. 4, n. 5, p. 20-21, 2019.
- OLIVEIRA, N. B. *et al.* Reabilitação oral em doentes oculógicos. **Maxilaris**, v. 16, n. 14, p. 42-55, 2013.

SANTANA, P. S. *et al.* Fatores de atraso no diagnóstico do carcinoma de células escamosas: Relato de caso clínico. **Revista Intercâmbio**, v. 12, p. 113, 2018.

SILVA, A. F. M. *et al.* Dor e dificuldade de mobilidade da língua. **Archives Of Healt Investigation**, v. 4, n. 1, 2015.

SROUSSI, H. Y. *et al.* Common oral complications of head and neck cancer radiation therapy: mucositis, infections, saliva change, fibrosis, sensory dysfunctions, dental caries, periodontal disease, and osteoradionecrosis. **Cancer medicine**, v. 6, n. 12, p. 2918-2931, 2017.

VISSINK, A.; SPIJKERVET, F. K. L.; BRENNAN, M. T. Xerostomia and Dental Problems in the Head and Neck Radiation Patient. **The MASCC Textbook of Cancer Supportive Care and Survivorship**, p. 363-378, 2018.

SOBRE OS AUTORES

Fabieli Bellé

Odontóloga. Possui Aperfeiçoamento em Cirurgia Oral Menor e noções de Implantodontia pela Universidade Paranaense, UNIPAR, Brasil.

Contato: fabieli_belle14@hotmail.com

Flaira Albino

Graduanda em Odontologia pela Universidade Paranaense, UNIPAR, Brasil.

Contato: flairarita@hotmail.com

Letícia de Freitas Cuba

Odontóloga. Especialista em Residência Integrada Multiprofissional em Saúde (UFPEL). Mestre em Estomatologia e Doutora em Estomatologia Clínica pela Pontifícia Universidade Católica do Rio Grande do Sul, PUCRS, Brasil. Docente do curso de Graduação em Odontologia da Universidade Paranaense (UNIPAR) - Campus Francisco Beltrão.

Contato: leticiacuba@prof.unipar.br