

PRIMER MOLAR SUPERIOR. EVALUACIÓN Ex VIVO DE LA PRESENCIA DEL CONDUCTO MEDIO-PALATINO
PRIMEIRO MOLAR SUPERIOR. AVALIAÇÃO Ex VIVO DA PRESENÇA DO CONDUTO MÉDIO-PALATINO

Ruben Jaime Szwom

Instituto Universitario Italiano de Rosario (IUNIR)

María de los Ángeles Guardiola

Instituto Universitario Italiano de Rosario (IUNIR)

Idelma Serpa

Instituto Universitario Italiano de Rosario (IUNIR)

RESUMEN

El primer molar superior es la pieza dentaria que posee la mayor cantidad de variaciones morfológicas en sus conductos radiculares. Según diversos estudios realizados se estipula que el 70% de la población posee cuatro conductos. Esto se debe a la presencia de un achatamiento en sentido mesio distal de la raíz mesio vestibular lo que significa que esta raíz presente dos conductos radiculares, uno mesio vestibular, también denominado MB1 y otro medio palatino, también llamado MB2. Ambos pueden confluir en un solo foramen apical o bien finalizar en forma independiente. El objetivo de este pequeño trabajo de investigación, *ex vivo*, es que los alumnos de 5º año de la Facultad de Odontología del Instituto Universitario Italiano de Rosario aprecien la prevalencia en los primeros molares superiores de este conducto medio palatino, su permeabilidad y la importancia de una buena limpieza y conformación de ambos conductos en esta raíz para lograr el éxito del tratamiento endodóntico. Se trabajaron con 18 Primeros Molares Superiores a los cuales se les realizó una radiografía periapical ortorradiar. Se obtuvo que el 27,8% de las piezas dentarias presentaron el conducto medio palatino y el 72,2 % no presentaban el mismo. Del 27,8 %, 5,56 % finalizaban en diferentes forámenes apicales mientras que el 22,2 % finalizaban en el mismo. En la mayoría de las piezas dentarias evaluadas no se observó el conducto medio-palatino, en una pequeña parte de la muestra si se observó la presencia del mismo.

Palabra clave: Primer Molar Superior. Conducto Medio-Palatino. Educación en Odontología.

RESUMO

O primeiro molar superior é o dente que apresenta as maiores variações morfológicas em seus canais radiculares. Segundo vários estudos, é estipulado que 70% da população tem quatro condutos. Isso se deve à presença de um achatamento em sentido mesial distal da raiz mesio vestibular, o que significa que essa raiz possui dois canais radiculares, um mesial vestibular, também denominado MB1 e outro meio palatino, também denominado MB2. Ambos podem se unir em um único forame apical ou terminar de forma independente. O objetivo desta pequena pesquisa, *ex vivo*, é que os alunos do 5º ano da Faculdade de Odontologia do Instituto Universitário Italiano de Rosario apreciem a prevalência nos primeiros molares superiores deste meio palatino, a sua permeabilidade e a importância de uma boa limpeza e conformação de ambos os condutos nesta raiz para alcançar o sucesso do tratamento endodôntico. Trabalhamos com os 18 primeiros molares superiores, nos quais foi realizada uma radiografia ortocárdica periapical. Verificou-se que 27,8% dos dentes apresentavam o canal palatino médio e 72,2% não apresentavam. De 27,8%, 5,56% terminaram em diferentes forames apicais, enquanto 22,2% terminaram nele mesmo. Na maioria das peças dentárias avaliadas, o canal médio-palatino não foi observado, enquanto que em uma pequena parte da amostra há a sua presença.

Descritores: Primeiro Molar Superior. Conduto Médio Palatino. Educação em Odontologia.

1 INTRODUCCIÓN

Dentro de las treinta y dos piezas dentarias, el primer molar superior es la pieza que posee la mayor cantidad de variaciones morfológicas en sus canales radiculares, tanto en forma como en cantidad de los mismos. Estas características aumentan exponencialmente la dificultad para realizar un tratamiento efectivo, que conlleva a un incremento en la tasa de fracaso post tratamiento (SOARES; GOLDBERG, 2002).

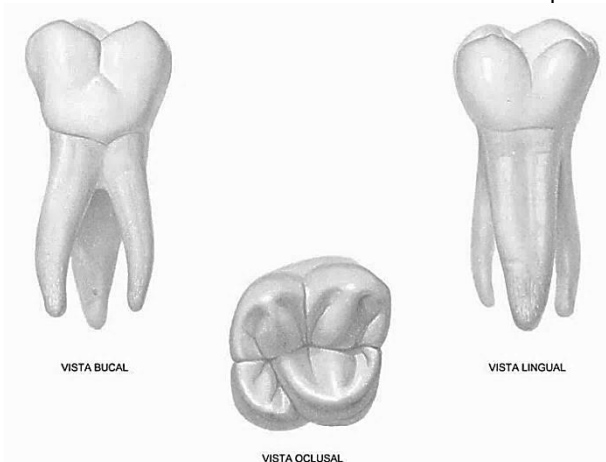
Con el pasar de los años y la aparición de nuevas tecnologías, entre ellas la microscopía dentro del consultorio y la utilización de las tomografías de haz cónico, se ha logrado modificar las técnicas, aumentando el éxito post-operatorio. Estas nuevas tecnologías facilitan la visualización de la topografía interna de los conductos, así como la identificación de conductos que no pueden ser apreciados a simple vista (BARATTO; ZAITTER, 2009). Según diversos estudios realizados se estipula que el 70% de la población posee cuatro conductos en sus primeros molares superiores, debido a la presencia de un achatamiento en sentido mesio distal de la raíz mesio vestibular (SOARES; GOLDBERG, 2002).

El conocimiento de la morfología interna de las raíces dentarias se ha considerado siempre, desde el punto de vista del planeamiento y ejecución del tratamiento odontológico, uno de los elementos más complejos dentro del sistema estomatognático. Estas variaciones en forma y disposición contribuyen a la extrema dificultad de realizar un tratamiento endodóntico correcto (SOARES; GOLDBERG, 2002).

El primer molar superior posee una corona en forma romboidal, siendo el diámetro que une las caras libres, mayor al mesio distal. En promedio la longitud total es de 22 mm (7,7 mm coronarios y 14,3 mm radiculares). Consta de cuatro cúspides, siendo la mesio palatina de mayor tamaño, y la disto palatina la menor (SOARES; GOLDBERG, 2002).

Presenta un puente adamantino (similar al primer premolar inferior) que une la cúspide mesio palatina con la disto vestibular. Puede presentar el tubérculo de Carabelli en la unión de la cara mesial y palatina (FIGÚN, GARINO, 2002).

Ilustración 1 – Anatomía del Primer Molar Superior



Fuente: FIGÚN; GARINO, 2002.

La porción radicular consta de tres raíces distribuidas en las siguientes maneras: dos vestibulares y una palatina:

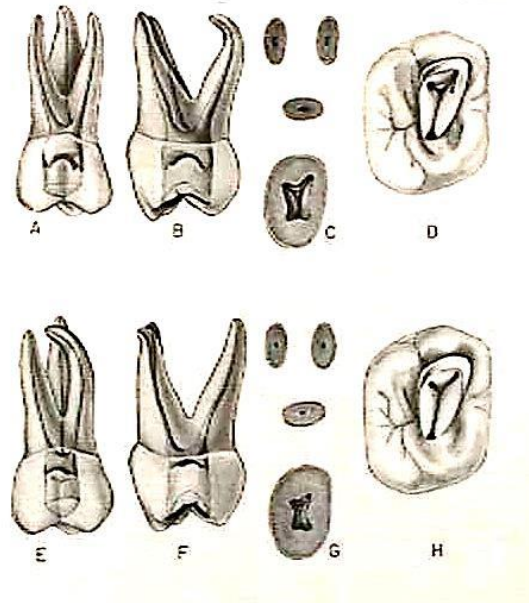
- **La raíz mesio vestibular** es achatada en sentido mesio distal, con una configuración similar a los premolares superiores unirradicular, siendo esta más pequeña. Presenta una curvatura orientada hacia distal (pudiendo estar acentuada o no).
- **La raíz disto vestibular** es de menor tamaño que la mesio vestibular y posee forma cónica con sección circular. A diferencia de la mesio vestibular, con frecuencia no presenta curvaturas.
- **La raíz palatina** es la más voluminosa, de forma cónica (como la disto vestibular), con sección circular u ovoide y puede ser recta o curva. En esta última versión se encuentra orientada hacia vestibular.

La cámara pulpar posee forma trapezoidal, de amplio tamaño y con cuatro divertículos bien nítidos, los mismos corresponden a las cuatro cúspides respectivamente, siendo el vestibular más pronunciado que los palatinos y los mesiales más que los distales (WEINE, 1997).

El piso es convexo, de aspecto regular y de forma triangular o trapezoidal. En los ángulos se encuentran las respectivas entradas a los conductos:

- **El palatino** es de fácil visualización y acceso debido a su amplitud (se encuentra debajo de la cúspide mesio palatina).
- **El mesio vestibular** es el más difícil de abordar debido a su ubicación (debajo de la cúspide mesio vestibular)
- **El disto vestibular**, a pesar de ser el de menor diámetro, es de más fácil acceso que el mesio vestibular (no está relacionado con la cúspide disto vestibular).

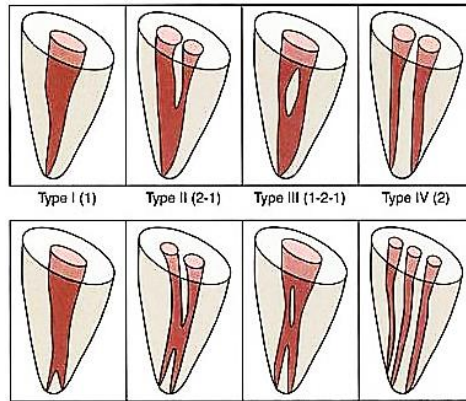
Ilustración 2 – Anatomía del Primer Molar Superior



Fuente: WEINE, 1991.

El primer molar superior puede presentar 3 o 4 conductos:

- Palatino: amplio y de fácil acceso, recto o con una leve curva hacia vestibular. Su sección puede ser circular u ovoidea.
- Disto-Vestibular: generalmente atrésico, pudiendo presentar curvaturas.
- Mesio-Vestibular: con frecuencia curvo (acentuado o no), posee forma de hendidura en sentido vestibulo-palatino. Este ensanchamiento mesio-distal (similar al de los premolares superiores), determina dos conductos: uno vestibular y otro palatino (SOARES; GOLDBERG, 2002).
- Según la clasificación de Vertucci (VERTUCCI, 2005), puede presentar distintas morfologías internas.
- Uniéndose en alturas variables de la raíz para terminar en un foramen único
- Presentar recorridos independientes y terminar en forámenes separados.

Ilustración – Clasificación de Vertucci

Fuente: INGLE, 2008.

Pueden ser atrésicos y de difícil tratamiento (especialmente el palatino).

Cabe destacar que la cantidad y disposición de los conductos varía con la edad. En las piezas dentarias jóvenes se observa un conducto único, que luego debido a los procesos de aposición dentinaria por diversas causas (en el achatamiento mesio-distal), termina formándose dos conductos con distintas morfologías y direcciones (MAISTO, 1978).

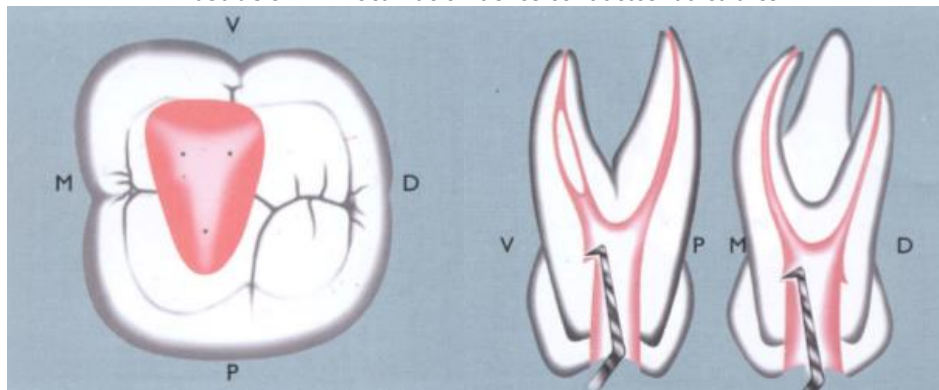
1.1 PREPARACIÓN DEL CONDUCTO

Se realiza en primera instancia, una radiografía periapical, para diagnosticar las dificultades de orden anatómico y patológico que se pueden llegar a encontrar. La finalidad esencial de este tratamiento es la eliminación total de la pulpa radicular, restos de la misma, sustancias que pudiesen haber penetrado en el conducto (en caso de comunicación directa con la cavidad bucal) o dentina desorganizada/infectada en las paredes (debido a necrosis pulpar). Es imperativa la instrumentación correcta del conducto radicular, para obtener una forma infundibuliforme, que facilitará la posterior obturación.

El instrumental utilizado debe ser abundante, de buena calidad y en condiciones óptimas de uso, ya que, en caso contrario, se puede fracturar durante el tratamiento, aumentando las posibilidades de fracaso del mismo. El operador siempre debe tener en cuenta las curvaturas del conducto radicular, ya que el instrumental posee cierta flexibilidad, pero no se debe abusar de la misma. Un elemento muy utilizado para la exploración previa del conducto son las limas tipo k de pequeño calibre (#06, #08, #10), ya que los mismos complementan el diagnóstico radiográfico, anticipando dificultades durante el tratamiento.

1.2 LOCALIZACIÓN DE LOS CONDUCTOS

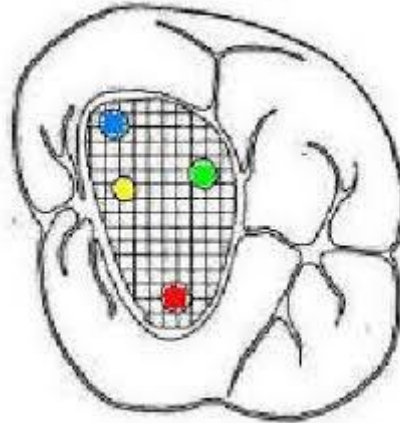
Una vez eliminada la pulpa alojada en la cámara pulpar y rectificadas las paredes de la misma, se procede a la búsqueda de los orificios de entrada de los conductos radiculares.

Ilustración 4 – Localización de los conductos radiculares

Fuente: SOARES; GOLDBERG, 2002.

En la mayoría de los primeros molares superiores, la entrada a los conductos no siempre está ubicada en la unión de las paredes con el piso pulpar, para lo cual se debe recorrer el piso de la cámara pulpar con un explorador endodóntico de punta fina, buscando depresiones que nos indique la entrada a dichos conductos. Es de mucha utilidad embeber una torunda de algodón en tintura de yodo durante 1 minuto, que se encargará de colorear los filetes radiculares cercanos a la entrada de dichos conductos (MAISTO, 1978).

Ilustración 5 – Localización del conducto MB2



Fuente: <https://www.sdpt.net/endodoncia/cuartoconductomolarsup.htm>.

Se debe recordar que la cavidad de acceso debe ser amplia para evitar dificultades durante la instrumentación, el campo operatorio debe estar aislado y seco, y poseer una buena fuente de luz para apreciar correctamente la anatomía del piso de la cámara pulpar y siempre tener en cuenta la anatomía radicular de la pieza dentaria.

Luego de encontrar correctamente los conductos radiculares, se introduce una lima de pequeño calibre, para abrir camino en la totalidad del conducto (cateterismo), para luego, si, realizar una segunda radiografía (conductimetría), para determinar la longitud de trabajo y calibrar las limas posteriores en esta medida.

Es necesario utilizar coadyuvantes químicos como:

- Hipoclorito de Sodio: sustancia alcalina y cáustica, que actúa saponificando las grasas y disolviendo los restos pulpares. Contribuye a su vez al blanqueamiento de la dentina.
- EDTA: agente quelante (captura los iones calcio de la dentina), siendo utilizada en casos de calcificaciones en la entrada del conducto.

1.3 CONDUCTOMETRÍA

Una de las mayores dificultades dentro del tratamiento endodóntico es controlar con exactitud la longitud hasta el límite CDC. Para esto se debe tomar puntos de referencia inamovibles en la porción coronal para permitir la posterior instrumentación del conducto radicular a la longitud deseada, evitando, de esta forma, la sobre instrumentación y sobreobtusión.

Mediante la utilización de localizadores apicales, los cuales funcionan con métodos ultrasónicos, permiten una mejor localización del límite CDC, evitando errores asociados a las deformaciones propias de las radiografías (SOARES; GOLDBERG, 2002).

Este procedimiento se debe cumplir para todos los conductos radiculares, utilizando técnicas de disociación radiográfica para apreciarlos en una misma placa.

1.4 INSTRUMENTACIÓN DEL CONDUCTO

Una vez obtenida la correcta longitud de trabajo de todos los conductos, se procede a la instrumentación de los mismos. A tener en cuenta:

- Si el conducto es amplio y sus paredes rectas, favorecerá la adaptación del material de obturación, evitando la modificación excesiva de la anatomía del conducto.

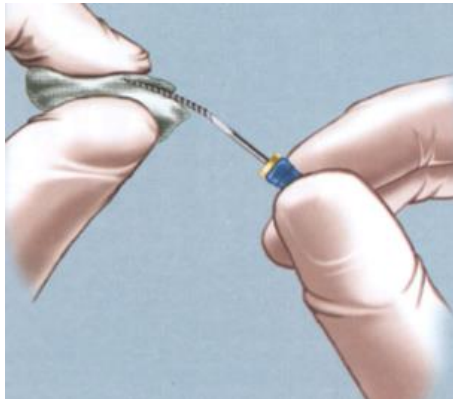
- Si el conducto es estrecho y curvo, las paredes deben ser rectificadas, suavizando la curvatura y aumentando el calibre para la entrada del material de obturación.

En la actualidad, el instrumental preferido por los endodoncistas son las limas tipo "K", ya que producen un ensanchamiento y alisamiento uniforme del conducto. Este instrumento actúa por rotación, por lo que hay que tener en cuenta la posible deformación de las espiras, que facilitará la fractura del mismo durante la instrumentación. Es necesario siempre trabajar las cuatro paredes del conducto radicular, para obtener una forma uniforme y evitar generar escalones, que dificultarán la posterior obturación. Estos instrumentos se irán aumentando gradualmente de calibre hasta obtener la conformación deseada del conducto, siendo necesario el uso de lubricación e irrigación para favorecer la entrada del instrumental y la eliminación de restos de tejido.

Los conductos radiculares mesio vestibular y disto vestibular de los primeros molares superiores generalmente se instrumentan hasta las limas de calibre 25 como máximo, para evitar generar un Zip mientras que en el conducto palatino, al ser más amplio se puede instrumentar hasta un calibre mayor.

En caso de que el conducto presente una curvatura en el tercio apical, es necesario precurvar la punta del instrumento (con extremo cuidado), con una gasa estéril o un dispositivo diseñado para tal fin denominado flexobend para facilitar la instrumentación del conducto radicular hasta la longitud de trabajo, siempre ensanchando a expensas de la pared convexa de la curva para lograr suavizarla.

Ilustración 6 – Curvatura del instrumento



Fuente: SOARES; GOLDBERG, 2002.

Los 2/3 coronarios del conducto, se trabajan con limas de calibre mayor o instrumental rotatorio a baja velocidad (Gates Gliden o Largos de Maillefer), siempre realizando el lavado y aspiración.

1.4 OBTURACIÓN

Consiste en **rellenar** el conducto en toda su extensión con un material **inerte y antiséptico**, que selle en forma **permanente** de la manera más **impermeable y tridimensional** posible, sin interferir y, con preferencia, estimulando el proceso de reparación apical y periapical que debe producirse después de un tratamiento endodóntico (SZWOM; RACCA, 2016).

Su finalidad es:

- Anular la luz del conducto:
- Impidiendo migración de gérmenes del conducto hacia el ápice y viceversa.
- Impedir la penetración de exudado del ápice al conducto.
- Evitar liberación de toxinas y alérgenos del conducto al ápice.
- Mantener una acción antiséptica en el conducto.

En la actualidad, el material más utilizado para la obturación de los conductos es la combinación de conos de gutapercha con selladores, ya sea a base de óxido de Zinc-eugenol, resinas, hidróxido de calcio, trióxido mineral agregado (MTA), mediante la técnica de condensación lateral. Dicha técnica consiste en seleccionar un cono principal que ajuste a nivel del tercio apical, embeberlo en el sellador elegido para luego colocarlo en el conducto radicular. Luego se procede a rellenar el conducto con conos de condensación lateral hasta obtener una obturación completa del mismo.

2 OBJETIVOS

2.1 OBJETIVO GENERAL

Evaluar la competencia de los alumnos de 5^{to} año para la identificación del conducto medio palatino en el primer molar superior *Ex Vivo*.

2.2 OBJETIVOS ESPECIFICOS

- Identificar la presencia del cuarto conducto en la raíz mesio-vestibular del primer molar superior *Ex Vivo*.
- Determinar la permeabilidad del conducto medio-palatino.
- Analizar la morfología interna de la raíz mesio vestibular ante la presencia de dos conductos de acuerdo a la clasificación de Vertucci).

3 HIPÓTESIS

Los alumnos de grado localizan la presencia del conducto medio palatino en un alto porcentaje de las muestras realizadas, siendo dicho conducto permeable en la mayoría de las mismas.

4 MATERIALES Y METODOS

4.1 DISEÑO

El trabajo se realizó por alumnos de grado correspondiente al 5º año de la Carrera de Odontología del Instituto Universitario Italiano de Rosario.

Se efectuó un estudio de tipo experimental – observacional. Se utilizaron piezas dentarias naturales, primeros molares superiores que fueron extraídos por motivos periodontales, ortodónticos o protésicos.

4.2 POBLACIÓN Y MUESTRA

Fueron utilizados radiografías de 32 dientes. Los evaluadores fueron 6 alumnos del 5^{to} año cursantes de la Cátedra de Endodoncia I.

4.3 PROCEDIMIENTO

A los avaluadores se les entregó 3 piezas dentarias, alcanzando un total de 18. Dichas piezas dentarias poseían la raíz mesio vestibular intacta, con una longitud promedio de 21mm.

Se trabajó con piezas dentarias en mano, se realizó la toma radiográfica orto-radial (desde vestibular) y se obtuvo una imagen similar, como si la pieza estuviese en boca.

El alumno estableció en la siguiente ficha preestablecida lo que observó de la cámara pulpar y conductos radiculares (Anexo 1).

ANEXO 1
TRABAJO DE INVESTIGACIÓN
PRIMER MOLAR SUPERIOR. EVALUACION EX VIVO DE LA PRESENCIA DEL CONDUCTO MEDIO PALATINO

1. ¿La pieza dentaria presenta el conducto medio palatino?

Sí No

1. ¿Es permeable?

Sí No

2. ¿Se localizó?

Sí No

3. ¿Cómo es la topografía interna?

Ambos conductos terminan en forámenes diferentes.

Ambos conductos terminan en un solo foramen.

No presenta 4to conducto.

RADIOGRAFÍAS:

Preoperatoria
(Vista desde Vestibular)

Conductometría
(Vista desde Vestibular y
Vista desde Mesial)

Se comenzó a realizar la apertura de la pieza con piedras redondas y cilíndricas / troncocónicas elegidas de acuerdo a la anatomía de la cámara pulpar; a continuación, se procedió a realizar el cateterismo del conducto mesio vestibular, irrigando con hipoclorito de sodio al 2% y utilizando EDTA al 17% para lograr así establecer la permeabilidad del conducto. Luego el alumno procedió a localizar el cuarto conducto de esta raíz de acuerdo a lo estudiado en las clases teóricas.

A continuación, se realizó una radiografía orto-radial (como si fuese en boca del paciente) y una proximal, así se verificó si esta raíz poseía 1 o 2 conductos, si el alumno lo localizó y observar su configuración interna de acuerdo a la clasificación de Vertucci.

4.4 CONSIDERACIONES ÉTICAS

Este trabajo de investigación se realizó dentro del marco de la Cátedra de Endodoncia I y Bioinformática V para evaluar las competencias que se encuentran dentro de la currícula. Este procedimiento de identificación es habitual dentro del cronograma de las Cátedras, pero en este caso fueron utilizados los resultados para realizar un proyecto de investigación.

O presente trabajo no presenta conflictos de interés, así como fue no revisió recaudos específicos desde el punto de vista ético ya que se trabajó en piezas dentarias extraídas por motivos periodontales, ortodónticos y protésicos, sin involucrar información confidencial y ningún aspecto que pueda comprometer la seguridad y eficacia del mismo.

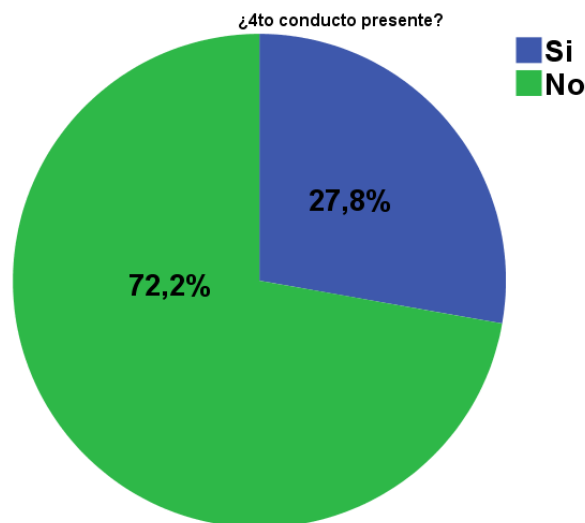
5 RESULTADOS

En las piezas donde fue posible encontrar el MB2, se procedió al cateterismo de dicho conducto, para evaluar su permeabilidad.

Terminadas las pruebas de permeabilidad de los conductos radiculares, se introdujo limas tipo K de distintos calibres en cada uno de los mismos para luego realizar en una misma película una radiografía orto-radial y desde mesial de la pieza dentaria en cuestión.

Para finalizar, se procedió al ingreso de los datos obtenidos en el editor de datos PASW, obteniendo los siguientes resultados:

Grafico 1 – Apreciación radiográfica del 4^{to} conducto



Fuente: Datos de la pesquisa.

De las 18 piezas dentarias que fueron analizadas durante este trabajo de investigación, solamente 5 piezas evidenciaron la presencia del 4^{to} conducto durante el análisis de las radiografías orto-radiales, realizadas previo al comienzo de los pasos operatorios.

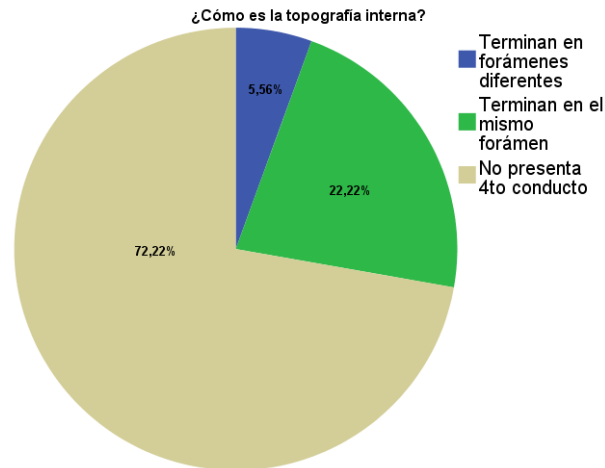
5.1 LOCALIZACIÓN DEL 4^{TO} CONDUCTO

Luego de comprobar la presencia del mismo, se procedió a la respectiva apertura de las piezas, el cateterismo de todos los conductos y la búsqueda del 4^{to} conducto mediante el uso de un explorador endodóntico, para ubicar la entrada del mismo. En el 100% de los casos en los que se había detectado por medios radiográficos, se logró ubicar la entrada del mismo.

5.2 PERMEABILIDAD DEL 4^{TO} CONDUCTO

Mediante la utilización de limas de distintos calibres, se procedió a trabajar en forma cuidadosa los conductos, para evaluar la permeabilidad hasta el ápice. En el 100% de los dientes donde se encontró la entrada, estaban permeables, permitiendo la instrumentación hasta el ápice de los mismos.

Grafico 2 – Topografía interna de la raíz mesial



Fuente: Datos de la pesquisa.

Luego de los procedimientos de limado de los conductos, se realizó la conductometría de cada una de las piezas dentaria tanto con radiografías orto-radiales y con incidencia por mesial de dichas piezas. En las que presentaron el conducto medio-palatino, el 22,22% terminaban en el mismo ápice, mientras que en el 5,56% terminaban en forámenes diferentes.

6 DISCUSIÓN

En la actualidad, con el avance de las distintas tecnologías, es posible realizar un correcto diagnóstico radiográfico, para determinar la presencia del conducto medio-palatino, antes de comenzar con los procedimientos operatorios, ya que la presencia del mismo es el factor clave que determina el éxito de una endodoncia en dichas piezas dentarias (SOARES; GOLDBERG 2002).

Si bien, los resultados no fueron los esperados, es importante destacar lo importante que tanto alumnos de grado como profesionales tengan en cuenta la relevancia de este conducto medio - palatino, ya que el fracaso de la endodoncia determina la preservación de dicha pieza o la exodoncia de la misma.

El Primer Molar Superior muestra variaciones en el sistema de canales radiculares de la raíz mesio vestibular, sin embargo, aunque es uno de los dientes más estudiados, es el que refleja la más alta tasa de fracaso clínico (ZHANG; YANG et al, 2011) debido a la incapacidad de localizar el canal MB2 y al desconocimiento de la morfología de éste, lo que impide lograr un correcto desbridamiento u obturación, dando como resultado un mal pronóstico a largo plazo (WOLCOTT; ISHLEY et al, 2002) (VERTUCCI, 1984).

La frecuencia del canal MB2 reportada en la literatura es variable, según la técnica de observación utilizada, así como también si se realizó in vivo o in vitro, con rangos que varían entre el 0 y 100% (CLEGHORN; CHRISTIE et al, 2006).

7 CONCLUSIONES

La hipótesis fue negada, pues la mayoría de las piezas no presentaban conducto medio-palatino.

Es de destacar que la presencia o no del conducto depende exclusivamente de la anatomía y el tiempo que haya pasado la pieza en boca, ya que, por distintos procesos fisiológicos, el mismo desaparece debido a los depósitos de dentina por distintas causas.

Los alumnos de 5^{to} año pudieron localizar el conducto medio-palatino en todas las piezas dentarias que lo evidenciaban radiográficamente. Una vez realizadas las aperturas, los alumnos realizaron los cateterismos en las distintas piezas, consiguiendo permeabilidad en cada uno de los conductos.

Queda en evidencia que los conocimientos obtenidos en la cátedra de Endodoncia I, tanto sobre la anatomía, técnicas operatorias y de obturación, son más que suficientes para que los alumnos de 5^{to} puedan realizar correctamente y con altas tasas de éxito las endodoncias en los primeros molares superiores.

Esta investigación permite evaluar la capacidad de un alumno de grado en la Carrera de Odontología tanto en conocimientos teóricos como en la aplicación práctica de los mismos, dejando en evidencia el grado de preparación para el desarrollo de la profesión.

REFERENCIAS

BARATTO FILHO, F.; ZAITTER, S. et al. Analysis of the Internal Anatomy of Maxillary First Molars by Using Different Methods. **Journal of Endodontics**, v. 35, n. 3, p. 337-342, mar. 2009.

CLEGHORN, B.; CHRISTIE, W.; DONG, C. Root and root canal morphology of the human permanent maxillary first molar: a literature review. **J Endod.**, v. 32, p. 813-21, 2006.

FIGÚN, M. E.; GARINO, R. R.; **Anatomía Odontológica funcional y aplicada**. Buenos Aires, Argentina: Editorial El Ateneo, 2002.

MAISTO, O. et al. **Endodoncia**. Buenos Aires, Argentina: Editorial Mundi S.A.I.C y F, 1978.

SOARES, I. J.; GOLDBERG, F.; **Endodoncia: Técnicas y fundamentos**. Buenos Aires, Argentina: Editorial Médica Panamericana, 2002.

SZWOM, R.; RACCA, S. **Limpieza y conformación del sistema de conductos radiculares**. Evaluación *in vitro* de un agente lubricante líquido. IUNIR, 2016. 181 p.

VERTUCCI, F. J. Root canal morphology procedures its relationship to endodontic procedures. **Endodontic Topica.**, V. 10, p. 2-29, 2005.

VERTUCCI, J. Root canal anatomy of the human permanent teeth. **ORALSURC**, v. 58, p. 589-99, 1984.

WOLCOTT, J.; ISHLEY, D.; KENNEDY, W.; JOHNSON, S.; MINNICH, S. Clinical investigation of second mesiobuccal canals in endodontically treated and retreated maxillary molars. **J Endod.**, v. 28, n. 6, p. 477-9, 2002.

ZHANG, R. et al. Use of CBCT to identify the morphology of maxillary permanent molar teeth in a Chinese subpopulation. **Int Endod J.**, v. 44, p. 162-9, 2011.

SOBRE OS AUTORES

Ruben Jaime Szwom

Odontólogo. Facultad de Odontología. Universidad Nacional de Rosario; Especialista en Endodoncia. Facultad de Odontología. Universidad Nacional de Rosario; Doctor en Ciencias Biomédicas. Instituto Universitario Italiano de Rosario (IUNIR); Profesor Titular por concurso Cátedra de Endodoncia I y Endodoncia II. Facultad de Odontología. Instituto Universitario Italiano de Rosario (IUNIR); Profesor Titular por concurso Cátedra de Clínica Integral. Facultad de Odontología. Instituto Universitario Italiano de Rosario (IUNIR); Director de Cursos de Endodoncia en Unirradiculares y Multirradiculares. Circulo Odontológico de Rosario; Director del Curso de Endodoncia "Aprendiendo la Utilización de la Tecnología respetando la Biología". Círculo Odontológico de Rosario; Integrante de la Comisión Asesora del Departamento de Investigación en el Instituto Universitario Italiano de Rosario (IUNIR).

Contato: od.rszwom@gmail.com

María de los Ángeles Guardiola

Odontóloga egresada de la Facultad de Odontología de la Universidad Nacional de Rosario. Santa Fe. Argentina; Especialista en Endodoncia. Título otorgado por la Facultad de Odontología de la Universidad Nacional de Rosario; Docente, por concurso, en la Cátedra de Endodoncia I y II del Instituto Universitario Italiano de Rosario. (IUNIR); Directora-Dictante de Cursos de Post-grado. en "Capacitación Clínica en Endodoncia" en el Círculo Odontológico de Rosario , desde 1996; Dictante de Conferencias y Cursos en Congresos y Jornadas Nacionales e Internacionales; Presidenta de la Seccional de Endodoncia del Círculo Odontológico de Rosario. Periodo 2013-2017; Miembro de la Asociación Odontológica Argentina; Miembro de la Sociedad Argentina de Endodoncia.

Contato: mdaguardiola@hotmail.com

Idelma Serpa

Médica Ginecóloga; Especialista en Medicina Reproductiva; Doctora en Ciencias Biomédicas; Profesora Titular Cátedra de Cibernética Médica. Facultad de Medicina. Instituto Universitario Italiano de Rosario; Profesora Titular Cátedra de Bioinformática y Psicoestadística I y II. Facultad de Psicología. Instituto Universitario Italiano de Rosario; Profesora Titular de Bioinformática V. Facultad de Odontología. Instituto Universitario Italiano de Rosario.

Contato: idelmaserpa@gmail.com