

EVALUACIÓN DE LA CURVATURA RADICULAR DE LA RAIZ MESIO VESTIBULAR DEL PRIMER MOLAR INFERIOR
AVALIAÇÃO DA CURVATURA RADICULAR DA RAIZ MESIO VESTIBULAR DO PRIMEIRO MOLAR INFERIOR

Dr. Ruben Jaime Szwom

Instituto Universitario Italiano de Rosario (IUNIR)

Esp. María de los Ángeles Guardiola

Instituto Universitario Italiano de Rosario (IUNIR)

Dr. Carlos Daniel De La Vega Elena

Instituto Universitario Italiano de Rosario (IUNIR)

RESUMEN

La instrumentación de conductos curvos siempre ha sido un reto para el Odontólogo, aún para el más experimentado. Los cambios en la morfología interna son mucho más rápidos y peligrosos en los conductos curvos y pueden conducir al fracaso. El propósito de este estudio fue evaluar el grado de curvatura de la raíz mesio vestibular del primer molar inferior con el propósito de planificar el tratamiento endodóntico a fin de conservar dicha curvatura. Se utilizaron 50 imágenes obtenidas con radiovisiografía, elegidas al azar de primeros molares inferiores y de acuerdo al Método de Schneider se clasificaron con respecto a grado de curvatura radicular, en leve, moderado y severo. Este método de evaluación se puede utilizar para todas las piezas dentarias que presenten algún grado de curvatura radicular. El análisis estadístico descriptivo se realizó mediante la distribución de frecuencia utilizando el programa Excel 2016, el cual arrojó como resultado que el 53% de dichas raíces presentó curvatura severa, el 37% moderada y el 10% leve. La conservación de la curvatura en el sistema de conductos radiculares es fundamental en endodoncia. Si no se realizan los recaudos pertinentes a conservarla se pueden producir accidentes operatorios como el transporte apical, entre otros, que pueden llevar al fracaso del tratamiento endodóntico.

Palabras clave: Primer Molar Inferior. Curvatura Radicular. Educación en Odontología.

RESUMO

A instrumentação de condutos curvos sempre foi um desafio para o cirurgião-dentista, mesmo para os mais experientes. Alterações na morfologia interna são muito mais rápidas e mais perigosas em condutos curvos e podem levar ao fracasso. O objetivo deste estudo foi avaliar o grau de curvatura da raiz mesio vestibular do primeiro molar inferior com o objetivo de planejar o tratamento endodôntico, a fim de preservar a referida curvatura. Foram utilizadas 50 imagens obtidas por radiovisiografia, escolhidas aleatoriamente entre os primeiros molares inferiores e, segundo o método de Schneider, classificadas quanto ao grau de curvatura radicular, em leve, moderada e severa. Este método de avaliação pode ser usado para todos os dentes que possuem algum grau de curvatura da raiz. A análise estatística foi realizada por meio do programa Excel 2016, que mostrou que 53% dessas raízes apresentavam curvatura severa, 37% moderada e 10% leve. A conservação da curvatura no sistema de canais radiculares é essencial na endodontia, caso as coletas pertinentes não sejam realizadas para conservá-la, acidentes operatórios como o transporte apical podem ocorrer, entre outros, o que pode levar ao insucesso do tratamento endodôntico.

Descritores: Primeiro Molar Inferior. Curvatura da raiz. Educação em Odontologia.

1 INTRODUÇÃO

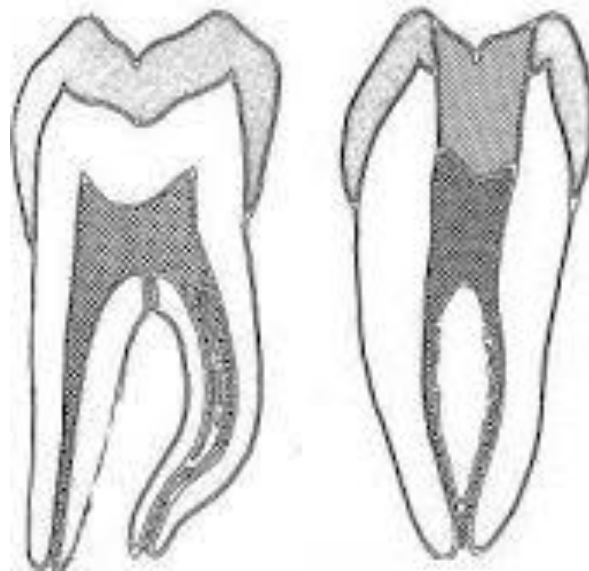
El manejo de conductos curvos siempre ha sido un reto para el Odontólogo, aún para el más experimentado. Los cambios en la morfología interna son mucho más rápidos y peligrosos en los conductos curvos y pueden conducir al fracaso. El problema se acentúa en conductos curvos y finos, independiente del tipo de irrigante que se utilice (SZWOM; RACCA, 2016).

A fin de maximizar los beneficios de la instrumentación mecanizada, la complejidad anatómica debe ser analizada en función de las limitaciones relacionadas con la flexibilidad de los instrumentos (DOBÓ NAGY, 1995).

El primer molar inferior es el diente más voluminoso de la arcada dental humana.

Por lo general, posee dos raíces bien diferenciadas, una mesial y una distal, aplanadas en sentido mesio distal y amplias en sentido vestíbulo lingual. La raíz mesial tiene por lo general una curvatura acentuada, mientras que la distal puede ser algo curva o incluso recta. En ocasiones, este diente puede presentar tres raíces. En ese caso, tiene cuatro conductos o más. La forma de la cámara pulpar es semejante a la de un cubo, con divertículos bien marcados (SOARES; GOLDBERG, 2002).

Ilustración 1 – Primer Molar Inferior



Se describen que todas las raíces dentarias presentan algún grado de curvatura considerándose parte de la anatomía normal. Esto conlleva a definir que es normal y diferenciar aquellos casos en que las curvaturas radiculares son excesivas (COLAK y col, 2012). Algunos autores definen que los tratamientos endodónticos exitosos requieren de un acabado conocimiento anatómico y morfológico de las raíces dentarias, que pueden variar bastante dentro del rango de normalidad (AMINSOBHANI y col, 2013).

Las curvaturas presentan valores de ángulo y radio. La medición de los mismos es necesaria para establecer parámetros relativos a la seguridad con la que un determinado tipo y tamaño de instrumentos puede abordarla.

El problema más común encontrado durante la instrumentación de conductos curvos es la formación de escalones. Este problema se acentúa en conductos largos y finos, independiente del tipo de irrigante que se utilice. Instrumentar un conducto curvo genera fuerzas que hacen que el mismo sea presionado en forma más agresiva en la pared externa de la porción apical y disminuya su eficacia de corte en las paredes internas del conducto radicular. Fuerzas desequilibradas como estas pueden resultar en la transportación, escalones y perforación apical (MULLANEY, 1979).

En conductos radiculares curvos a diferencia de los rectos la capacidad de un instrumento de resistir a la fatiga es inversamente proporcional al cuadrado de su diámetro. Es preciso recordar que incluso curvaturas leves pueden provocar una excesiva tensión en las limas convencionales de acero inoxidable sobre todo en las de mayores calibres (CAVIEDES BUCHELI, 2009).

Abou-Rass y col. describen una técnica de instrumentación anticurvatura que mantiene la integridad del conducto y reduce la posibilidad de perforación (ABOU-RASS; JASTRAB, 1982). Roig-Cayon y cols. consideran que el método propuesto por Schneider en 1971 y luego por Jungman, está basado en el ángulo

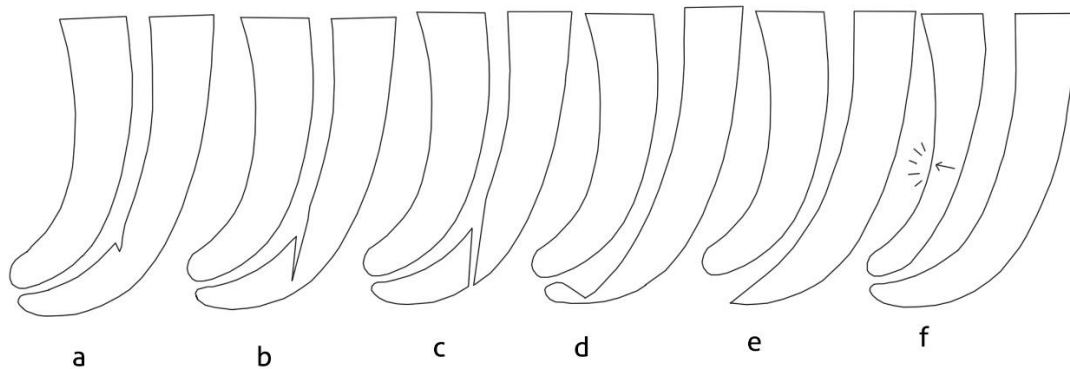
y radio del círculo, el cual puede ser superpuesto en el conducto radicular (ROIG-CAYON; BASILLO-MONNE, 1997).

Schneider fue el primero en describir un método fiable para determinar la curvatura de los conductos, bajo radiografías. La clasificación está basada en el grado de curvatura: rectos: 5 grados o menos; moderada: 10 – 20 grados y severa: 25 – 70 grados (SCHNEIDER, 1971).

Entre los accidentes operatorios que pueden ocurrir durante la preparación biomecánica en los conductos curvos se pueden mencionar:

- **Escalón:** es un pequeño desvío que ocurre en el trayecto del canal, principalmente en conductos curvos, al inicio de la curvatura, lo que afecta el trayecto del instrumento hasta la longitud de trabajo tal como se observa en la ilustración 2 a (MONTEIRO BRAMANTE; BERBERT; BERNARDINELI GOMES DE MORAES; BRANDÃO GARCIA, 2004).
- **Falso conducto, sin y con perforación:** si no observamos la presencia de un escalón, este se puede acentuar en dirección a la dentina creando un falso conducto, como se observa en la ilustración 2 b y c (MONTEIRO BRAMANTE; BERBERT; BERNARDINELI GOMES DE MORAES; BRANDÃO GARCIA, 2004).
- **Desvío apical "Zip":** se entiende por desvío apical al transporte del trayecto del canal en su porción más apical, sin exteriorizar, como se puede observar en la ilustración 2 d (MONTEIRO BRAMANTE; BERBERT; BERNARDINELI GOMES DE MORAES; BRANDÃO GARCIA, 2004).
- **Deformación del foramen:** cuando el instrumento sobrepasa el foramen en canales curvos pueden alterar la forma por acción de limado ya que las tensiones internas del metal se concentran contra el lado opuesto a la curvatura radicular deformándolo, como se aprecia en la ilustración 2 e (MONTEIRO BRAMANTE; BERBERT; BERNARDINELI GOMES DE MORAES; BRANDÃO GARCIA, 2004).

Ilustración 2 – Accidentes Operatorios



Es de suma importancia realizar una lectura minuciosa de la radiografía preoperatoria para de esta manera lograr establecer tácticas que lleven a la conservación de la anatomía de dicha curvatura. Entre estas estrategias se pueden mencionar el conocimiento de metalografía de los instrumentos endodónticos, el empleo de ciertas sustancias de irrigación durante el tratamiento endodóntico y obviamente precurar ese instrumento empleando la cinemática adecuada (SZWOM; RACCA, 2016).

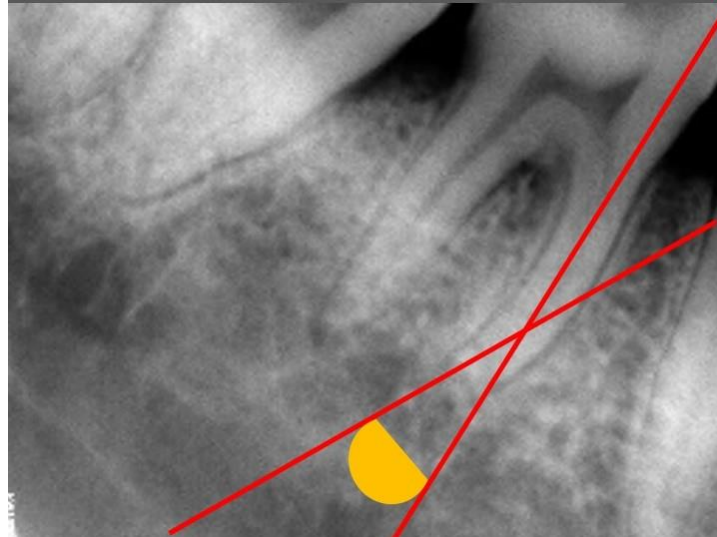
En este trabajo de investigación se utilizó radiovisiografía ya que la misma reduce significativamente la dosis de radiación y se consigue además la visualización instantánea de la imagen a estudiar (RAZZANO, 1991).

Para determinar el grado de curvatura radicular, si bien existen varios métodos, como el método de Pruett, el método de Estrela y col., el más utilizado es el propuesto por Schneider (SCHNEIDER, 1991). Este método se emplea para determinar el ángulo de curvatura con el fin de establecer su grado. Consiste en trazar una línea paralela al eje mayor del conducto, que discurra por dentro de él la mayor longitud posible y luego una segunda línea que se dirige desde el foramen apical hasta el punto de intersección de la primera con la pared del conducto donde este comienza a dejar el eje largo del diente. De esta manera queda constituido en dirección apical un ángulo el que se denomina ángulo de la curvatura, tal como se observa en la ilustración 2 (LOPREITE; BASILAKI, 2016).

Los ángulos de curvatura se clasifican de acuerdo a este método en:

Raíces rectas	5° o menos
Curvas moderadas	10° a 20°
Curvas severas	25° a 70°

Ilustración 3 – Método de Schneider



2 OBJETIVOS

Evaluar el grado de curvatura de la raíz mesio vestibular del primer molar inferior y así determinar las estrategias de preparación de acceso a dicha raíz para evitar complicaciones durante la etapa de instrumentación.

3 HIPÓTESIS

La raíz mesio vestibular del primer molar inferior presenta frecuentemente un grado de curvatura de moderada a severa la cual debe ser conservada durante el tratamiento endodóntico a través de maniobras operatorias de prevención durante la preparación biomecánica del sistema de conductos radiculares.

4 MATERIALES Y MÉTODOS

4.1 IMÁGENES A ANALIZAR

Se trabajaron con 50 imágenes obtenidas por radiovisiografía. Las imágenes fueron anonimizadas. Estas provienen del consultorio privado del Dr. Szwom, Director del Proyecto. Las imágenes fueron elegidas al azar con el fin de no utilizar piezas dentarias humanas para no generar un conflicto ético. Todas las imágenes fueron tomadas como parte de la evaluación previa a un tratamiento endodóntico en pacientes adultos.

4.2 DETERMINACIÓN DEL GRADO DE CURVATURA DE LA RAÍZ MESIO VESTIBULAR DEL PRIMER MOLAR INFERIOR

Empleando el Método de Schneider, se determinó el grado de curvatura de la raíz mesio vestibular del primer molar inferior (ya descrito en el apartado introducción).

4.3 ANÁLISIS DE LOS RESULTADOS

Se clasificaron con respecto a grado de curvatura radicular, en leve, moderado o severo. El análisis estadístico de los resultados obtenidos se realizará utilizando el programa Excel 2016.

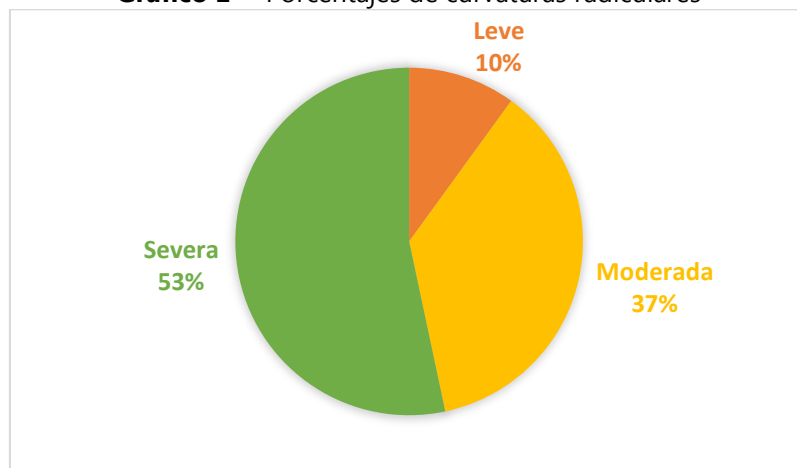
4.4. CONSIDERACIONES ÉTICAS

No obstante trabajar en este estudio con imágenes ya tomadas a distintos pacientes, en este caso se conservará la confidencialidad de los datos que pudieren surgir en el análisis y se resguardará el anonimato de los datos sensibles de los mismos, todo de acuerdo a la ley de protección de datos personales vigentes en nuestro país (N. 25.326).

5 RESULTADOS

El análisis estadístico se llevó a cabo mediante el Programa Excel 2016. El mismo fue de carácter descriptivo. De acuerdo al Gráfico 1, se observó claramente que de las 50 imágenes obtenidas por radiovisiografía, el 53% presentaron curvatura severa, lo cual es de suma importancia en el momento de realizar el tratamiento endodóntico ya que se deben tomar ciertas precauciones para conservar esa curvatura radicular y evitar accidentes durante la instrumentación del sistema de conductos radiculares que pueden llevar a un fracaso del mismo. En el mismo gráfico se advierte que el 37% de los conductos radiculares analizados presentaron curvatura moderada y el 10% curvatura leve.

Gráfico 1 – Porcentajes de curvaturas radiculares



Fuente: Datos de la pesquisa.

Para evitar estos accidentes operatorios es importante considerar dos aspectos importantes:

El primero de ellos es el que se denomina **desgaste compensatorio** el cual se refiere al acto operatorio a través del cual se obtiene un acceso directo y en línea recta al conducto radicular. Es la denominación atribuida a la remoción mecánica del hombro palatino (lingual) en los dientes anteriores. En los molares se obtiene a través de la remoción de la convexidad de las paredes de la cámara pulpar (LEONARDO; CARNEIRO VALERA, 2005).

El segundo se refiere a la **forma de conveniencia** en la cual el contorno final de la apertura coronaria deberá presentar determinadas características que faciliten la visualización, localización y acceso a los conductos radiculares. Así, la pared mesial de la apertura coronaria de los molares deberá ser divergente para oclusal y la pared distal, ligeramente convergente para mesial con la consecuente preservación del puente de esmalte (LEONARDO, CARNEIRO VALERA, 2005).

Es de suma importancia, sobre todo en los casos de curvaturas severas establecer el glidepath, es decir, el deslizamiento suave del instrumento desde el orificio de entrada del conducto radicular hasta el foramen apical, acompañado de un agente lubricante y este es recomendable realizarlo con instrumentos manuales, estandarizados (2%), de manera tal que, luego, al introducir un instrumento endodóntico de última generación este no se fracture (WEST, 2010; KIRCHHOFF, 2015)

Durante el tratamiento endodóntico, en casos clínicos de curvatura severa se pueden producir diversas complicaciones como las descriptas anteriormente.

Las causas que llevan a la formación de un escalón:

- Desconocimiento de la anatomía dental, particularmente de la dirección de las curvaturas radiculares.
- Error en la preparación del acceso a la cámara pulpar.
- Falta de utilización de instrumentos precurvados.
- Obstrucción por mallas dentinarias que se producen durante la instrumentación.
- Deficiente irrigación lo que provoca acumulo de detritus en el tercio apical.

La prevención se inicia en el momento de la apertura coronaria, logrando un acceso adecuado, removiendo restauraciones innecesarias, proyecciones dentinarias en la entrada del canal, así se facilitan las siguientes etapas del tratamiento.

Una secuencia correcta de instrumentación, una irrigación abundante son factores indispensables para prevenir este accidente.

Para prevenir la formación de escalones es muy importante precurvar la lima, direccionándola para el lado de la curvatura de acuerdo a la radiografía y conociendo la anatomía dental. Este precurvado es importante ya que el instrumento tiene tendencia a que la punta desgaste la pared anticurvatura.

Se debe evitar la presión excesiva de los instrumentos forzándolos hacia apical.

Cuando se sospecha de la presencia de un escalón, se debe establecer un diagnóstico con una radiografía ortorradial en casos de que el desvío sea para los lados proximales, en casos de que sea hacia vestibular o palatino es necesario tomar anguladas.

Si se produce el escalón y el profesional no intuye la presencia del mismo, ya sea por no haber realizado una imagen radiográfica o por inexperiencia, ese escalón se profundiza y se produce un falso conducto y a través de este se puede perforar la raíz siendo muy dificultosa la resolución del mismo disminuyendo las posibilidades de éxito del tratamiento endodóntico como se describió en el marco teórico.

Es importante destacar que en estos casos de curvaturas moderadas a severas de los primeros molares inferiores también se puede producir el transporte apical, con una deformación del foramen apical y transformar el ápice radicular en lo que en endodoncia se denomina reloj de arena o pata de elefante, es decir, un zip, tal como se describe en el marco teórico.

6 DISCUSION

El éxito de un tratamiento endodóntico depende de muchos factores. Una etapa muy importante del tratamiento es la preparación biomecánica del sistema de conductos radiculares ya que determina la eficacia de los procedimientos posteriores tales como la creación de un espacio adecuado para el debridamiento, desinfección y obturación de los conductos que involucre la mayor parte de la anatomía radicular (PETERS, 2004).

Sin embargo, la gran cantidad de variables anatómicas que suelen presentarse, así como la relativa inhabilidad del operador para visualizar estas variables mediante radiografías, genera manejos inadecuados de conductos radiculares de anatomía compleja (NAGY, 1997).

Se define transporte apical en Endodoncia a la remoción excesiva de dentina en forma irregular de algunas de las paredes del conducto, desplazándolo de su posición original y modificando su geometría natural lo que trae ciertas consecuencias:

- Permanencia de restos pulpares y bacterias, por quedar zonas sin instrumentar, con la disminución de posibilidades de éxito de la terapia endodóntica al perpetuar la patología pulpar o periapical (WU; FAN; WESSEL INK, 2000).
- Modificación de la geometría del conducto, lo que altera el comportamiento físico del diente ante las cargas, con un pronóstico de sobrevivencia menor del diente tratado endodónticamente (LANG; KORMAS; SHNEIDER; RAAB, 2006).

Para lograr un adecuado manejo de piezas dentarias que presentan curvaturas severas, se hace necesario tomar en consideración el grado de curvatura (SCHNEIDER, 1971), localización del tercio radicular en que inicia la curvatura, eliminación completa de interferencias que impidan un acceso del instrumento en línea recta hasta la primera curvatura radicular, una adecuada irrigación (PETERS, 2004), así como una adecuada cavidad de acceso y ensanchamiento del tercio cervical y medio del conducto radicular, para favorecer el acceso al tercio apical.

7 CONCLUSION

Con base en los resultados encontrados podemos concluir que la gran mayoría de dientes primeros molares inferiores presentan una curvatura severa, por lo tanto, el manejo de conductos radiculares con curvatura constituye un gran desafío para el endodoncista. Las presencias de las mismas llevan al profesional a emplear ciertas estrategias con el fin de conservar esas curvaturas y llegar al éxito del tratamiento endodóntico logrando la conservación de la pieza dentaria en la cavidad bucal. Para conseguir ello es necesario que el profesional tenga conocimiento previo tanto de morfología dental externa, como de morfología dental interna y las variaciones anatómicas que presente cada pieza, para ello las radiografías son de gran ayuda.

REFERENCIAS

- ABESI F.; EHSANI, M. Radiographic evaluation of maxillary anterior teeth canal curvatures in an Iranian population. **IEJ**, v. 6, n. 1, p. 1-3, 2011.
- ABOU-RASS, M.; JASTRAB, R. J. The use of rotary instruments as auxiliary aids to root canal preparation of molars. **J Endodon**, v. 8, p. 78-82, 1982.
- AMINSOBHANI, M.; SADEGH, M.; MERAJI, N.; RAZMI, H. & KHARAZIFARD, M. J. Evaluation of the root and canal morphology of mandibular permanent anterior teeth in an Iranian population by cone-beam computed tomography. **J. Dent. (Tehran)**, v. 10, n. 4, p. 358-66, 2013.
- CAVIEDES BUCHELI, M. M.; AZUERO HOLGUÍN, A.; MUÑOZ, S. Manejo de conductos curvos y estrechos con instrumentos rotatorios Mtwo. **Endodoncia**, v. 27, n. 2, p. 86-92, 2009.
- COLAK, H.; BAYRAKTAR, Y.; HAMIDI, M. M.; TAN, E.; COLAK, T. Prevalence of root dilacerations in Central Anatolian Turkish dental patients. **West Indian Med. J.**, v. 61, n. 6, p. 635-9, 2012.
- FOREST, D.; MOUYEN, F. GIROUX, S. SOKOLOFF, S. **La RVG, dosimetrie comparative**. vID, 1990.
- HORNER, K., SHEARER, A. C.; WALKER, A. y col. Radiovisiography: an initial evaluation. **Br. Dent. J.**, n. 168, p. 244-248, 1990.
- KIRCHHOFF, A. L.; CHU, R.; MELLO, I.; GARZON, A. D.; DOS SANTOS, M.; CUNHA, R. S. Glide path management with single- and multiple-instrument rotary systems in curved canals: A micro-computed tomographic study. **J. Endod.**, v. 41, n. 11, p. 1880- 3, 2015.
- Lang H, Kormas Y, Schneider K, Raab W H. Impact of endodontic treatments on the rigidity of the root. **J Dent Res.** 2006; 85 (4): 364 – 68.
- LEONARDO, M.R.; CARNEIRO M. V. Acceso Cameral (cirugía de acceso). *In*: **Endodoncia. Tratamiento de conductos radiculares. Principios técnicos y biológicos**. São Paulo: Artes médicas latino-americanas, 2005.
- LOPREITE, G. H. BASILAKI, J. M. Anatomía quirúrgica. *In*: LOPREITE, G. H.; BASILAKI, J. M. *et al.* **Endodoncia. Criterios técnicos y terapéuticos**. Grupo Guía S. A., 2016.
- BRAMANTE, C. M. *et al.* Acidentes y complicações na instrumentação. *In*: **Acidentes e complicações no tratamento endodôntico**. 2. ed. São Paulo: Santos; 2004. p 59 – 106.
- MOUYEN, F., BENZ, S. E. *et al.* Presentation and physical evaluation of Radio Visiography. **Oral Surg. Oral Med. Oral Pathol.**, v. 68, p. 238-242, 1989.
- MULLANEY, T. P. Instrumentation of finely curves canals. **Dent Clin Nort Am.**, v. 23, n. 4, p. 575- 85, 1979.

- NAGY, C. D. *et al.* The effect of root canals morphology on canal shape following instrumentation using different techniques. **Int Endod J.**, v. 30, p. 559 -67, 1997.
- NAGY, C. D.; SZABÓ, J, SZABÓ, J. A mathematically based classification of root canal curvatures on natural human teeth. **J Endodon.**, v. 25, n. 11, p. 557-60, 1995.
- PEREIRA, H.; NELSON, E.; ESTRELA, C.; SIQUEIRA, F. Assesment of the apical transportation of root Canals using the method of curvature radius. **Braz Dent J.**, v. 9, n. 1, p. 39-45, 1998.
- PETERS, O. A. Current Challenges and concepts in the preparation of root canals systems: a review. **J Endod.**, v. 30, n. 8, p. 559- 67, 2004.
- QUING-HUA, Z. *et al.* Radiographic Investigation of Frequency and Degree of Canal Curvatures in Chinese Mandibular Permanent. **JOE**, v. 35, n. 2, p. 175-7, 2009.
- RAZZANO, M. Radiovisiography: instant Radiographic images aid implant treatment, Maintance. **The implants Society**, v. 2, n. 2, p. 12-14, 1991.
- ROIG-CAYÓN, M.; BASILIO-MONNÉ, J.; ABÓS-HERRÁNDIZ, R., BRAU-AGUADÉ, E.; CANALDA-SAHLI, C. A comparison of molar root canal preparation using six intruments and instrumentation techniques. **J Endon.**, v. 23, n. 6, p. 383-7, 1997.
- ROIG-CAYON, M.; BASILIO-MONNE, J.; ABOS-HERRANDIZ, R.; BRAU-AGUADE, E. CANALDA SHALI, C. A comparison of molar root canal preparation using six instruments and instrumentation techniques. **J Endod.**, v. 23, n. 6, p. 383-7, 1997.
- SASAKI, T. Impact of innovation on image technology on inicaldentistry. **The Quintessence**, v. 10, n. 4,p. 620-628, 1991.
- SCHÄFER, E.; DIEZ, C.; HOPPE, W.; TEPE, J. Roentgenographic investigation of frequency and degree of canal curvatures in human permanent teeth. **JOE**, v. 28, n. 3, p. 212-15, 2002.
- SCHNEIDER, S. W. A comparison of canal preparations in straight and curved root canals. **Oral Surg Path Oral Med.**, p. 271- 5, 1971.
- SHEARER, A. C.; HOMET, K.; WILSON, N. H. F. Radiovisiografía de imagen de conductos radiculares. Comparación *in vitro* con la radiografía convencional. **Quintessence Int.**, v. 21, p. 789-794, 1990.
- SHIVA, S. A novel approach in assessment of root canal curvature. **IEJ**, v. 4, n. 4, 2009.
- SOARES, I.; GOLDBERG, F. **Endodoncia. Técnica y Fundamento**. 1. ed. Buenos Aires: Ed. Panamericana, 2002.
- SZWOM, R.; RACCA, S. **Limpieza y conformación del sistema de conductos radiculares. Evaluación *in vitro* de un agente lubricante líquido**. IUNIR, 2016. 181p.
- WEINE, F. Preparación de la cavidad de acceso y tratamiento inicial. **Terapéutica en Endodoncia**. 2. ed. Madrid: Hartcourt Brace, 1996.
- WEST, J. D. The Endodontic Glidepath: "Secret to rotary safety ". **Dent Today**, v. 29, n. 9, p. 86, 88, 90-93, sep. 2010.
- WILLERSHAUSEN, B.; TEKYATAN, H. KASAJ, A.; BRISEÑO, B. Roentgenographic *In Vitro* investigation of frequency and location of curvatures in human maxillary premolars. **JOE**, v. 32, n. 4, p. 307-8, 2006.
- WU, M. K. *et al.* Leakage along apical root fillings in curved root Canals. **J Endod.**, v. 26, n. 4, p. 210-16, 2000.

ZHU, Y-Q.; GU, Y-X.; DU, R.; LI, C. Reliability of two methods on measuring root canal curvature. **Int Chin J Dent.**, p. 118-20, 2003.

SOBRE OS AUTORES

Ruben Jaime Szwom

Odontólogo. Facultad de Odontología. Universidad Nacional de Rosario. Especialista en Endodoncia. Facultad de Odontología. Universidad Nacional de Rosario. Doctor en Ciencias Biomédicas. Instituto Universitario Italiano de Rosario (IUNIR). Postdoctorado en Docencia e Investigación. Instituto Universitario Italiano de Rosario (IUNIR). Profesor Titular por concurso Cátedra de Endodoncia I y Endodoncia II. Facultad de Odontología. Instituto Universitario Italiano de Rosario (IUNIR). Profesor Titular por concurso Cátedra de Clínica Integral. Facultad de Odontología. Instituto Universitario Italiano de Rosario (IUNIR). Director de Cursos de Endodoncia em Unirradiculares y Multirradiculares. Circulo Odontológico de Rosario. Director del Curso de Endodoncia "Aprendiendo la Utilización de la Tecnología respetando la Biología". Círculo Odontológico de Rosario. Integrante de la Comisión Asesora del Departamento de Investigación en el Instituto Universitario Italiano de Rosario (IUNIR).

Contato: od.rszwom@gmail.com

María de los Ángeles Guardiola

Odontóloga. Universidad Nacional de Rosario. Especialista en Endodoncia. Universidad Nacional de Rosario. Directora de Cursos de Endodoncia en el Círculo Odontológico de Rosario.

Contato: mdaguardiola@hotmail.com

Carlos Daniel De La Vega Elena

Bioquímico. Secretario del Departamento de Investigación en Instituto Universitario Italiano de Rosario (IUNIR). Inmunohematólogo. Responsable del Laboratorio de Inmunohematología en Hospital Italiano Garibaldi (STEM SRL).

Contato: daniel.delavega@yahoo.com